

# MALADIES TROPHOBLASTIQUES GESTATIONNELLES **MTG**

Dr.Serradj.I  
2021-2022

# I-Introduction:

- La MTG est une pathologie tumorale de la fécondation; caractérisée par une prolifération anormale du trophoblaste.
- Elle regroupe:
  - 1- Des entités bénignes : Mole hydatiforme (MH)
    - a- mole hydatiforme complète (MHC)
    - b- mole hydatiforme partielle ( MHP)
  - 2- Des entités malignes:
    - a- mole invasive
    - b- Choriocarcinome
    - c- tumeur trophoblastique du site d'implantation( TTSI)
    - d- tumeur trophoblastique épithéliale (TTE)

## **II-Interet :**

- La MH est une pathologie bénigne susceptible de transformation maligne.
- Une surveillance prolongée par courbe BHCG doit être instaurer chez toute femme présentant une grossesse molaire.

# III- Classification:

## A- La mole hydatiforme:

C est une hyperplasie hydropique du trophoblaste caractérisée par une dégénérescence kystique des villosités chorionales.

### Anatomopathologie:

#### 1- MH Complete:

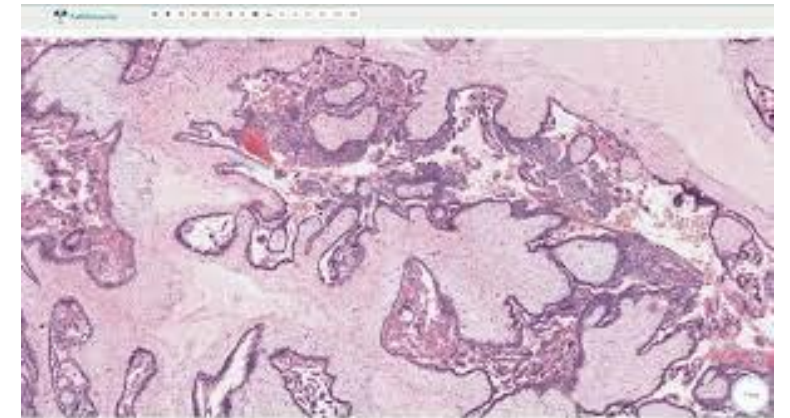
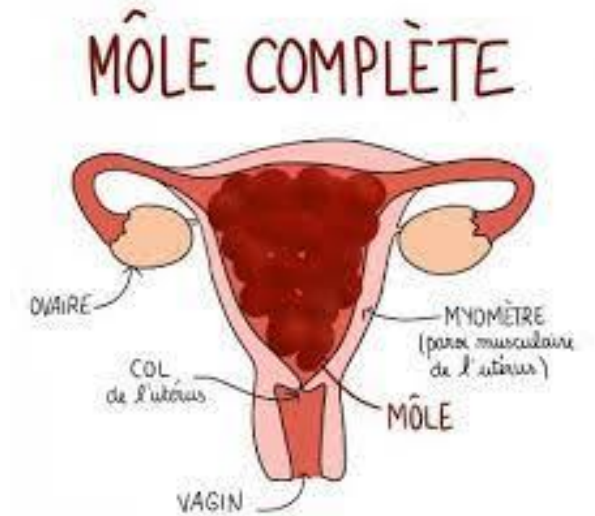
#### Macroscopie:

L œuf molaire est formé de vésicules de volume variable parfois visible a l œil nu.

#### Microscopie:

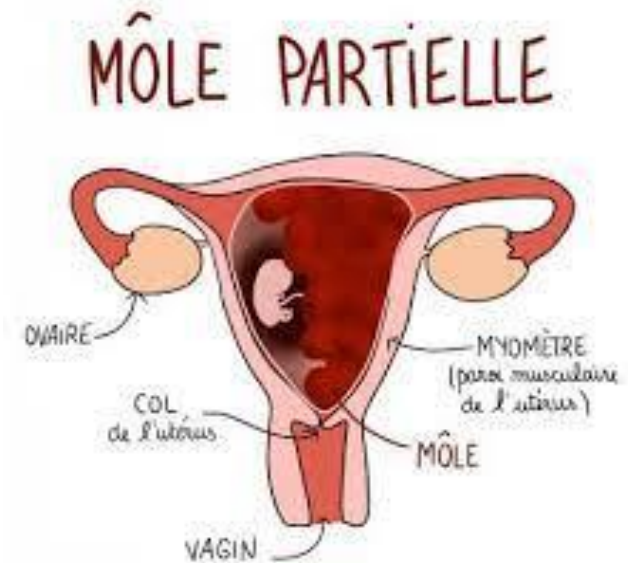
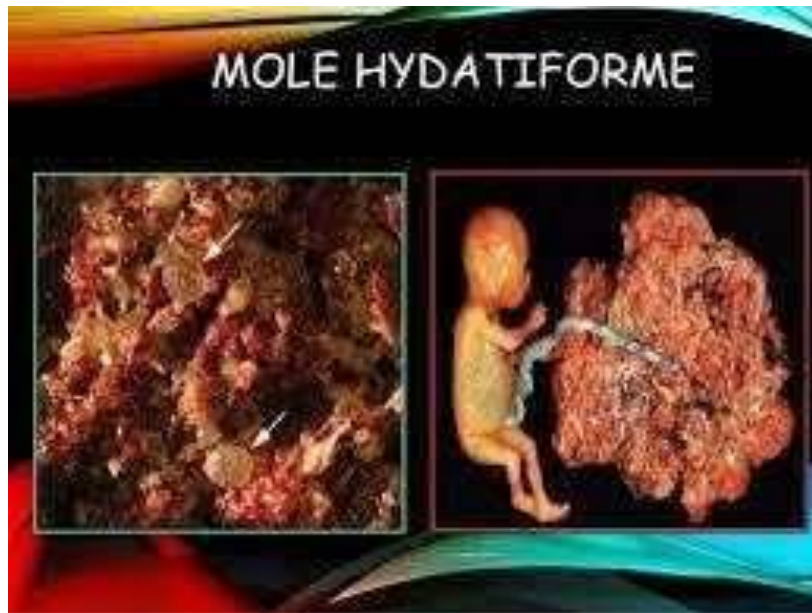
La villosité molaire est caractérisée par plusieurs types de modifications:

- hypertrophie du trophoblaste
- une disparition des axes vasculaires
- une dégénérescence hydropique du stroma conjonctif
- absence de tissu embryonnaire



## 2- MH Partielle:

- Hyperplasie partielle et discrète du trophoblaste
- Cavite amniotique, des membranes , cordon ombilical et un embryon présentant généralement des malformations.



## **B- mole invasive:**

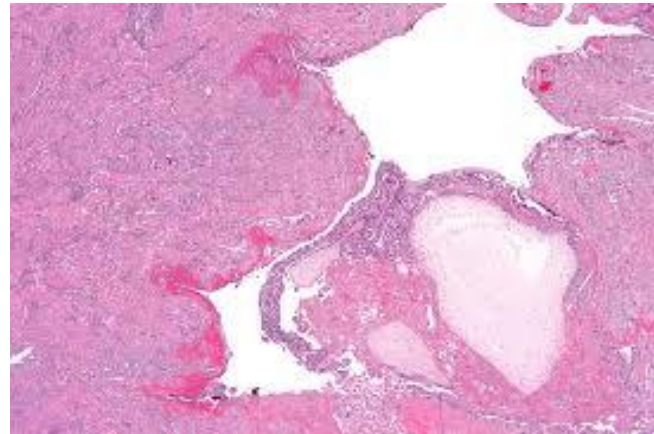
Caractérisée par un envahissement du myomètre par les villosités molaires.

### Macroscopie:

Volumineuses villosités molaires visibles au sein du myomètre

### Microscopie:

Villosités dans la lumière de volumineux vaisseaux utérins , au contact direct de l'endothélium vasculaire.



## C- Choriocarcinome: Tumeur maligne du trophoblaste

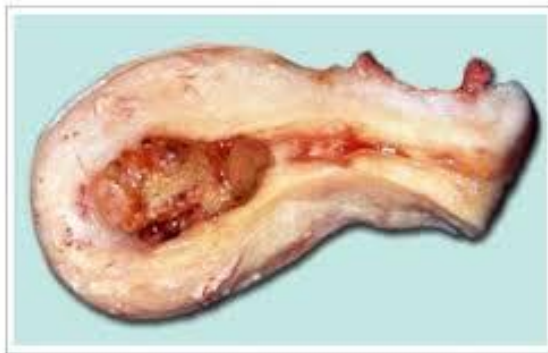Agressive: vagin, col, foie, poumon et cerveau

### Macroscopie:

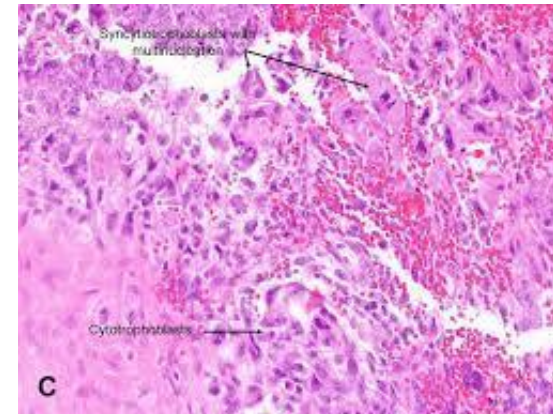
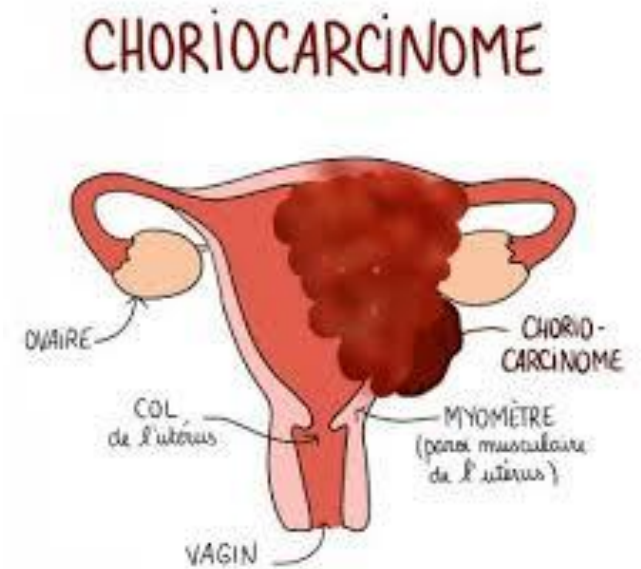Lésions nodulaires hémorragiques, a développement intra cavitaire et ou Intra mural a centre nécrotique.

### Microscopie:

Juxtaposition d'éléments cellulaires du cytotrophoblaste.  
Disparition des sites choriales.



choriocarcinome



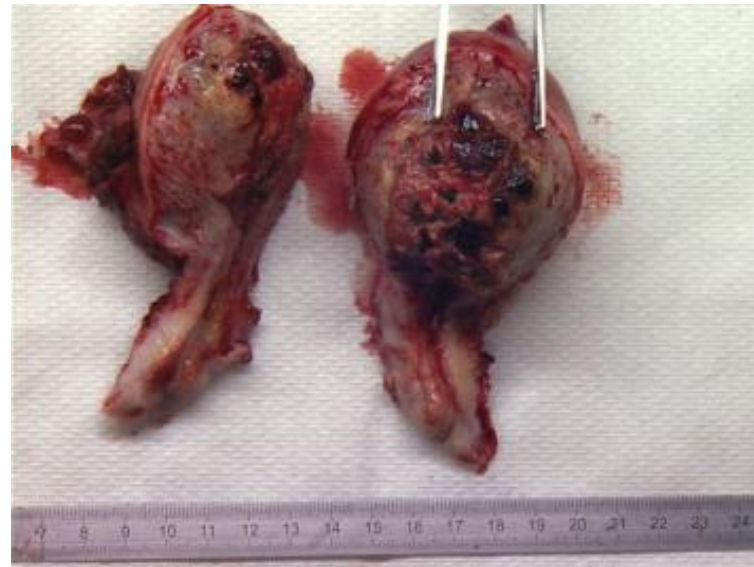C



## D- Tumeur trophoblastique du site d'implantation:

Tumeur rare, elle envahit le myomètre et les vaisseaux utérins.

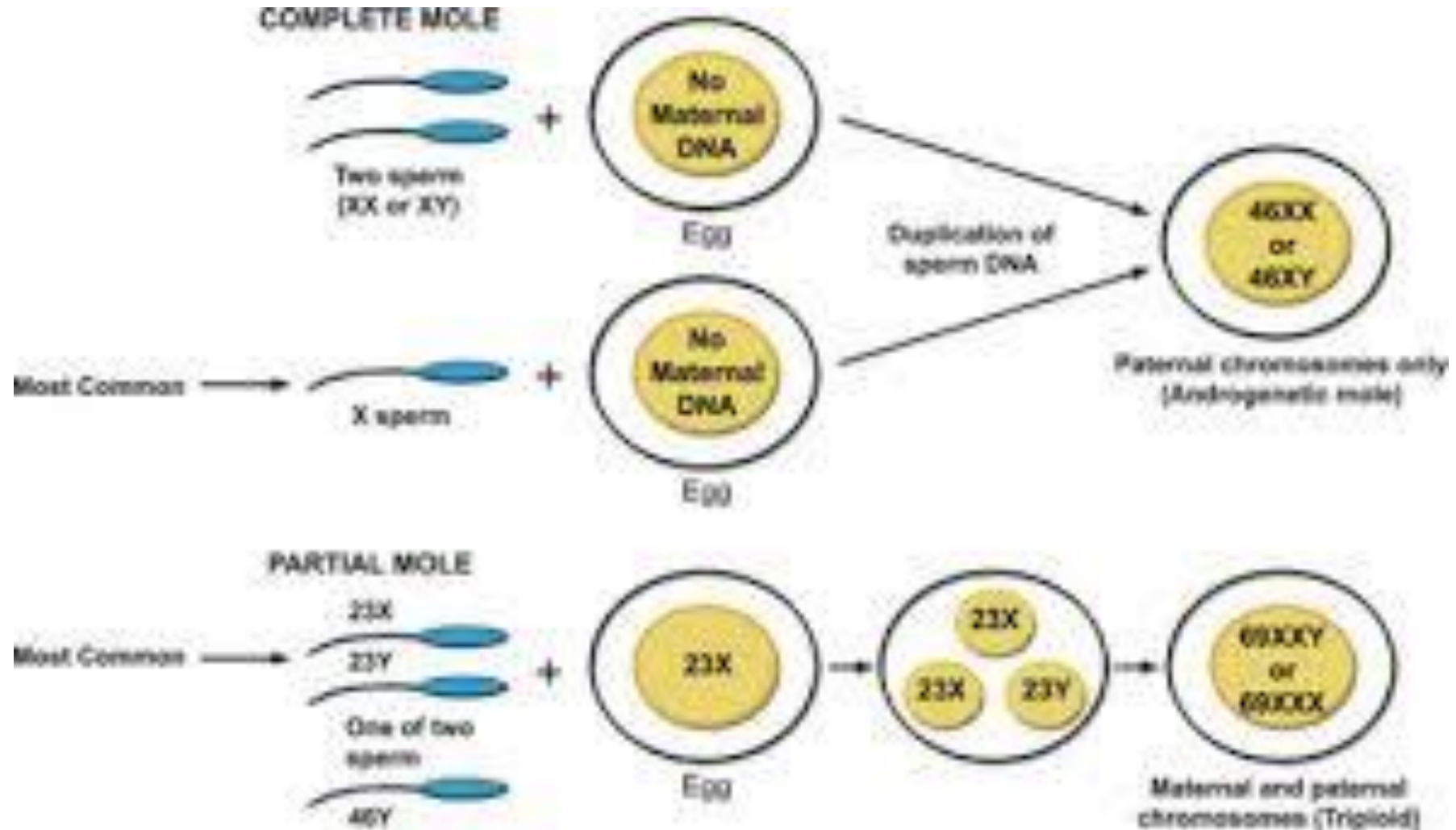
Faible potentiel métastatique.





# IV- Cytogénétique:

Aberration chromosomique due a des erreurs au cours de la gamétogenèse ou de la fécondation.



# V-Facteurs de risque:

## □ Mole hydatiforme:

- 1- Extrême d âge **Rx 1,9** (21-35 ans) et **Rx 7,5** (plus de 40 ans)
- 2- ANTCD de mole R= 1% après une mole soit Rx 10-20
- 3- ANTCD d'avortements spontanés Rx 2-3

## □ Choriocarcinome:

- 1-ANTCD de MH Complete Rx 1000
- 2- Age avancé
- 3-Ethnie: africain asiatique indien
- 4- Contraception orale au long cours
- 5- Groupe sanguin A

# VI-Diagnostic positif:

## 1- Signes fonctionnels :

- Vomissements exagérés : rebelles aux antiémétiques
- Métrorragies: récidivantes peu abondantes
- Douleurs abdominales: colique expulsive
- Toxémie gravidique précoce

## 2- Examen clinique:

**Speculum:** col d'aspect gravide

saignement endo utérin +/- expulsion de vésicules molaires

**Toucher vaginal combiné au palper abdominal:**

- utérus mou, augmente de volume plus gros pour l'âge gestationnel

Utérus en **accordéon de JEANNIN**

- Parfois meV dans les CDS des kystes ovariens lutéiniques généralement bilatéraux

### 3- Examens para-cliniques:

#### 3-1- Echographie:

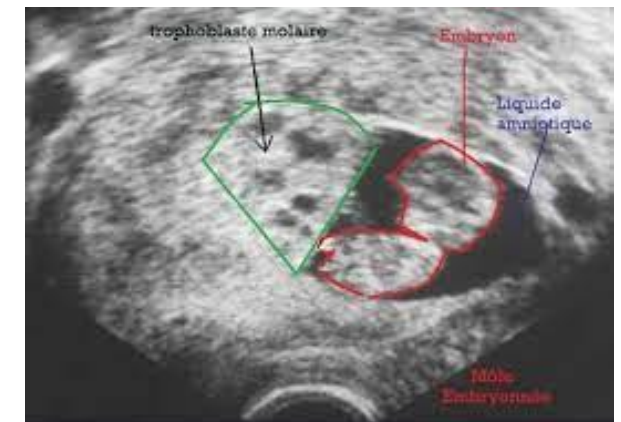
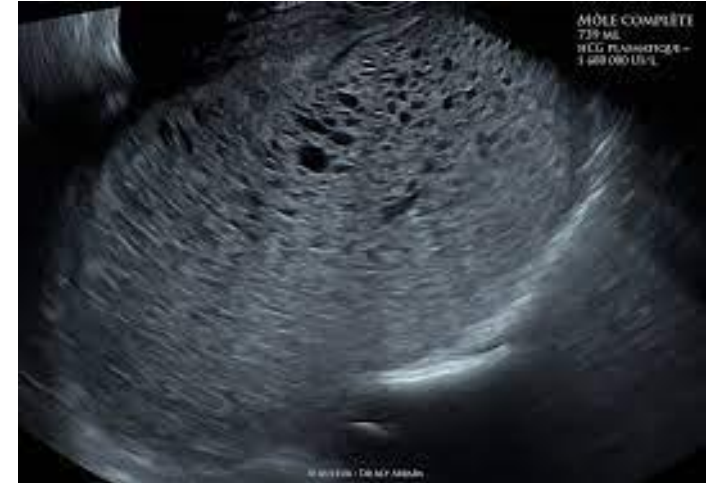**MHC:** aspect flou en flocons de neige sans limite nette occupant la totalité de la cavité utérine.

parfois des kystes lutéiniques

Pas d'embryon visible

**MHP:** image localisée en flocon de neige

Présence d'un embryon avec ou sans activité cardiaque/  
polymalformé.



### **3-2- Biologie:**

Le taux BHCG est anormalement augmenté : 100 000 à 1 million UI/l.

C'est un marqueur très fiable de diagnostic et de surveillance de la mole après traitement.

Un taux bas n'exclut pas le Dg

### **3-3- histologie:**

Examen sur produit d'ABRT, hystérectomie

# **VII- Diagnostic différentiel:**

## **1- Devant des MTR:**

- GEU
- Menace d'ABRT

## **2- devant un gros utérus:**

- Grossesse gémellaire / multiple
- Grossesse + fibrome
- Erreur de terme



# VIII- Evolution / Complications:

L'évolution spontanée se fait vers un avortement au 4eme mois de grossesse.

ABRT molaire : lent partie hémorragique et incomplet.

## **Complications:**

Hémorragies

Anémie / Dénutrition

Infections pelviennes

toxémie

développement d'une tumeur trophoblastique gestationnelle persistante

# IX- Prise en charge :

## 1- Evacuation :

Des que le Dg de grossesse molaire est posé ; il faut **assurer une évacuation utérine rapide** pour éviter les CPC hémorragiques.

- elle se déroule au bloc opératoire
- sous anesthésie générale / rachianesthésie
- par aspiration «sous contrôle échographique », après dilatation cervicales
- sous perfusion d'ocytocine 10 UI/500 cc de SGI à 5%
- ensuite le produit sera recueillie, pesé et adressé a l'anatomopathologie

## 2- surveillance post-therapeutique:

### 2-1- Clinique:

- Involution de l'uterus (1 à 2 semaines)
- Disparition des MTR
- Diminution du volume des kystes lutéiniques
- régression des métastases pulmonaires et vaginales

### 2-2- échographique:

Un contrôle est réalisé après 15 jours avec possibilité d'une 2ème aspiration si la rétention sup 17 mm.

### 2-3- biologique:

Dosage des BHCG /semaine et établissement d'une courbe de décroissance  
Jusqu'à la négativation.

Puis dosage mensuel: - pendant 12 MOIS MHC  
-pendant 6 MOIS Partielle

- Contraception oestroprogestative est préconisée pour éviter l'interference d'une grossesse.

### 3- Evolution:

#### 3-1- Favorable: REMISSION

- Utérus de taille normale
- reprise du cycle menstruel sans MTR
- trois (03) taux hebdomadaires HCG négatifs

#### 3-2- Défavorable: Tumeurs trophoblastiques gestationnelles post-molaire

- persistance des signes cliniques
- reascension des taux HCG sur au moins 3 dosages hebdomadaires consécutifs
- Stagnation sur au moins 4 dosages hebdomadaires consécutifs
- persistance de l'HCG positifs a 6 mois de l'évacuation utérine
- Histologie: Choriocarcinome

Eliminer: rétention trophoblastique / grossesse intercurrente

## **Bilan d'extention:**

Tel thorax + TDM thoracique

Echographie pelvienne vaginale + doppler

TDM hépatique

IRM pelvienne

IRM cérébrale

**Calcul du score de FIGO 2000**

**< 7**

**TUMEUR A BAS RISQUE**



**MONOCHIMIOTHERAPIE  
( METHOTREXATE)**

**7**

**TUMEUR A HAUT RISQUE**



**POLYCHIMIOTHERAPIE  
(EMA- CO)**



# SCORE DE FIGO 2000

Score	0	1	2	4
Age	<39	>39	-	-
Grossesse	Môle	Avortement	Terme	
Intervalle entre grossesse et hCG totale sérique	<4	4-6	7-12	>13
Taille de la tumeur incluant l'utérus	<3 cm	3-5 cm	>5 cm	
Site des métastases	poumon	rate, rein	tube digestif	Cerveau, foie
Nombre de métastase identifiées	0	1-4	5-8	>8
Chimiothérapie antérieure	Non		Echec de monochimiothérapie	Echec de polychimiothérapie
			c	c

# conclusion:

La grossesse molaire est une pathologie le plus souvent bénigne mais le risque d'évolution vers une TTG impose une surveillance bien codifiée basée sur la courbe HCG.