#EVOLUÇÃO ENFERMARIA DE NEUROLOGIA - 27/09/2026

#ID: FPS, 46a, natural de Rio de Janeiro-RJ, residente no Espirito Santo -RN (há 01 ano), musico (durante 15 anos), destro.

#Admissão: 22/09/26
- Polineuropatia em investigação

#APP:
TCE grave (queda de escada) há cerca de 10 anos, com impacto em região parietal, evoluindo com hiposmia e hipogeusia persistentes. Nega história familiar de doenças neurológicas. Já realizou investigação genética para Ataxia de Friedreich, com resultado negativo.
Etilismo, além de uso prévio de substâncias ilícitas.

EM USO DE:
Pregabalina 150 mg - 01cp a noite
Sertralina 50 mg - 01 vez ao dia
Quetiapina 25 mg - 01cp a noite
Enalapril (não soube especificar a dose)

HDA:
Paciente internado pelo ambulatório de Dr. Mário Emílio para investigação de quadro neurológico.
Aos 43 anos de idade percebeu hipoacusia bilateral, de evolução lenta, com maior dificuldade na compreensão da fala, apesar de manter percepção de sons ambientais. Associa zumbido bilateral intermitente, sensação de plenitude aural e hipersensibilidade a sons intensos. Nega vertigem ou outros sintomas vestibulares. Cerca de 1 a 2 anos após o início do quadro auditivo, parestesias nas extremidades distais. Refere atualmente hipoestesia difusa, com percepção de nível sensitivo em região umbilical nos membros inferiores e em região de ombros nos membros superiores. Concomitantemente, ataxia sensitiva.
Dor lombar, com irradiação bilateral para membros inferiores, de caráter em aperto, com piora à movimentação e melhora parcial com uso de Pregabalina.
Relata ainda sintomas sistêmicos, incluindo ganho ponderal, dispneia aos esforços moderados, e roncos intensos associados a episódios sugestivos de apneia do sono.
Refere episódio isolado de disfagia para líquidos, sem recorrência.
No contexto autonômico, descreve sudorese profusa e disfunção sexual (impotência). Nega alterações urinárias ou intestinais.

#AF:
- Mãe: DM
- Pai: 3 AVEs prévios, arritmia? TVP? Insuficiência venosa?
- Irmã: sopro cardíaco congênito?

CIRURGIAS OU INTERNAÇÕES PRÉVIAS:
Há 10 anos, teve TCE com hemorragia (não soube especificar) grave com hiposmia e hipogeusia graves.

Uso de crack e cocaína prévio

#ALERGIAS: nega
#HÁBITOS: já foi etilista, porém diminuiu consumo recentemente. Iniciou aos 20 anos (parou há 05 anos), uso de 400ml de destilados diários.

#EVOLUÇÃO:
Paciente evolui em leito de enfermaria. Comunicação prejudicada por hipoacusia, acompanhante não morava com paciente durante início dos sintomas. Estável hemodinamicamente aos controles, eupneico em ar ambiente. Funções eliminatórias preservadas. Paciente relata melhora da cefaleia pós-punção lombar. Melhora do perfil pressórico, apresentando-se normotenso. Sem outras queixas.

#CONTROLES 24H:
PAS: 118-128 MMHG | PAD 80-89 MMHG | FC 84-106 BPM | SATO2 96-98% | TAX: 36,0-36,7°C

#EXAME FÍSICO:
Consciente e orientado auto e halopsiquico, fala fluente sem alteração na cadência
PARES CRANIANOS : MOE presrevada, mimica preservada, alterações na gustação , língua com trofismo preservado
- OTOSCOPIA: CAE limpo e livre, MT íntegra e translúcida em ambos os ouvidos.
- FORÇA Paciente com força global preservada
REFLEXOS : Arreflexia , exceto triciptal grai II RCP em flexão
- SENSIBILIDADE : Hipopalestesia nível sensitivo T7, Hipoestesia
Romberg positivo à direita. Marcha talonante.

T10m 10,24s

#EXAMES COMPLEMENTARES
(24/09/26) Análise do líquor: límpido, incolor, 6000 hemácias, 1 leucócito | Cloro 127 | Proteínas totais 19 | Glicose 62 | Ácido lático 13 | VDRL NR | Bacterioscopia negativa | TRM-TB NR
(24/09/26) CK 67 | PSA 0,37 | Anti-HCV NR | Anti-HIV NR | HBsAg NR | VDRL NR | Sangue oculto nas fezes negativo
(23/09/26): Hb 15,9 | Ht 47,4 | Leuc 9280 | Plaq 193K | Ur 37,95 | TGP 16,41 | K 4,43 | TGO12,38 | Cr 1,01 | Na 140,82 | PCR 10,02 | FAL 138,74 | Ca 9,34 | Glic 121 | HbA1c 5,6% | CT 222 | HDL 38 | LDL 149 | Vit. B12 614
(Data ignorada) leuco 7900; hb 15. VCM 85. Plaq 233 mil Glicose 78. CT 242. Trilg 230. CHDL 54. CLDL 142. Ureia 20. Crat 0,9. TGO 42. TGP 38. BT 0.5. Anti HVI não reagente. Latex negativo

- AUDIOMETRIA COM IMITANCIOMETRIA (07/11/24): PANS bilateral incompatível com logo audiometria. Curvas tipo A bilateral.,
- LOGOAUDIOMETRIA: dificuldade acentuada para compreender a fala bilateralmente
- RNM DE CRANIO SEM CONTRASTE (26/08/24): Exame sem alterações significativas.

#Síndromes:

🔹 1. Síndrome sensitiva de fibras grossas (proprioceptiva/vibratória)
🔹 2. Síndrome atáxica sensitiva
🔹 3. Síndrome auditiva neurossensorial
🔹 4. Síndrome dolorosa neuropática
🔹 5. Síndrome disautonômica
🔹 6. Síndrome miálgica/fadiga
🔹 7. Síndrome respiratória do sono (associada)

#Hipóteses:
1. Deficiência de Vitamina B1 (Tiamina)
História de etilismo crônico importante Polineuropatia sensitiva + dor + fraqueza Pode cursar com ataxia (forma seca do beribéri)
⚠️ Contra: Envolvimento facial e padrão não comprimento-dependente são menos típicos Hipoacusia não é característica central

2. Doença mitocondrial
Associação de: neuropatia sensitiva hipoacusia neurossensorial intolerância ao exercício / fadiga possível acometimento multissistêmico Exemplo clássico: Síndrome de MELAS (menos típico aqui, mas dentro do espectro)

#CD:
-AGUARDO REALIZAÇÕES DE TC PESQUISA NEOPLASIAS
-AGUARDO ANTI RO E ANTI LA

DDO João Daniel + MR Ramilli Pegado + Leonardo + dr Paulo

#EVOLUÇÃO ENFERMARIA DE NEUROLOGIA - 27/09/2026

ID:
JOSE EDUARDO DE SOUZA DEMETRIO, 73 anos, natural de Natal, procedente de Ceará-Mirim, casado, tem 04 filhos, aposentado (era professor de educação física).

ADMISSÃO: 18/09/2026

APP:
Tem estrabismo divergente congênito - tem diplopia desde então.
Nega passado de cirurgias.
Nega alergia medicamentosa.

EM USO DE:
Clonazepam 2mg 0-0-1/4cp -> em uso há menos de 01 ano.
Enalapril 5mg 1-0-1
Enoxaparina 40mg/dia

HDA:
Relata que em 2021 surgiu rigidez e dor lentamente progressiva do braço esquerdo, após administração de vacina para tétano, chegou a procurar ortopedista na época que diagnosticou como bursite e prescreveu AINE, com melhora parcial da dor mas mantendo a rigidez. Às vezes tem movimentos involuntários na mão esquerda com sensação de que essa mão não lhe pertence.
Relata que há cerca de 02 anos ao caminhar sentiu tontura vertiginosa, inicialmente leve, progredindo no mesmo dia com piora da intensidade, contínua, alivia com movimentação da cabeça, foram ao otorrinolaringologista, ainda conseguia deambular, foi examinado e excluindo causas periféricas para tontura, sendo liberado sem diagnóstico específico.
O sintoma foi piorando, com maior instabilidade de marcha até começar a precisar de apoio unilateral e ter quedas da própria altura há cerca de 01 ano.
Há cerca de 1 ano notou também surgimento dos mesmo sintomas de rigidez na parte anterior da coxa esquerda.
Antes disso apresentou duas quedas da própria altura (uma em 2019 que estava alcoolizado, e outro 2020, ambas sem TCE grave).

Nega episódios de pré-síncope ou síncope.
Nega esquecimento, repetição, perda de objetos.
Tem nictúria, com jato fraco e gotejamento pós-miccional. Nega hesitação e incontinência urinária. Nega constipação.

Sente tristeza devido à perda da funcionalidade pelo quadro. Nota aumento do apetite, com maior frequência de alimentos.
Nega sintomas sensitivos.
Nega disartria, nega disfagia e dispneia.

CBS - 16 |
ECAS-Comportamental 0.

Escala de apatia 1

Indicado internação para investigação do quadro com RNM de crânio, eletroneuromiografia e exames laboratoriais.

HV:
Ex-tabagista há cerca de mais de 02 anos de forma esporádica (iniciou aos 12 anos).
Ex-etilista social.
Não está fazendo fisioterapia. Bicicleta e exercícios em casa.

HF:
Mãe tem diabetes.

EVOLUÇÃO: Paciente evolui clinicamente estável em leito de enfermaria internado para investigação de doença neurodegenerativa (Síndrome Corticobasal?). Afebril. Apresenta bom controle pressórico. Funções eliminatórias presentes. Sem outras queixas durante a visita. Aguarda RNM com sedação. Nega outras queixas.

#CONTROLES: PAS: 111-131 MMHG | PAD 74-89 MMHG | FC 82-106 BPM | SATO2 96-98% | TAX: 36,4-36,8°C

EXAME FÍSICO:
Consciente, orientado em tempo e espaço. Fala fluente. Estrabismo divergente com perseguição e sacadas normais.
Nervos cranianos: sem alterações.
Força globalmente preservada exceto em MSE grau 4+ proximal e distal (talvez seja só rigidez). Difícil avaliar bradicinesia no dimídio esquerdo
Hipertonia e paratonia em flexão e extensão de cotovelo e punho. Limitação da elevação de MSE.
Hipertonia do dimídio esquerdo com marcha ceifante, apresentando distonia na mão esquerda com tremor distônico associado do 2o dedo.
Reflexos aquileus abolidos. Restante grau 2. Não noto fasciculações. RCP com leve extensão bilateral. Ausência de Clônus em MMII.
Sensibilidade dolorosa reduzida em dimídio esquerdo. Sensibilidade tátil preservada.
Sensibilidade vibratória reduzida em membros inferiores.
Agrafestesia à esquerda. Extinção tátil alterada. Mão alienígena de variante frontal?
Instabilidade postural presente. Sinal de Romberg negativo.

(25/09/26)
FAB - 15 pontos
MOCA - 26 pontos (perdeu em: seguir a sequência A-1-B-2-... e desenhar cubo; memória: esqueceu uma palavra nas duas evocações; atenção: perdeu um ponto em bater com a mão na letra A)

EXAMES COMPLEMENTARES:
LAB (19/09/2026): Hb 14,6 | Ht 44,0 | Leuco 8120 (62% Seg; Eos 2%; Linf 29%; Mono 7%) | Plaq: 245K | Creat 1,14 (TFG 68) | Ur: 31,72 | Na 142,79 | Potássio 4,38 | Cálcio 9,61 | CK

Total 275,69 (VR: até 195) | TGP: 15,38 | TGO: 21,11 | Proteínas Totais 6,86 | Albumina 4,11 | BT 0,72 (BD 0,16; BI 0,56) | INR 0,95 | Vit B12 229 | T4 (COLETADO)
VDRL NR | ANTI-HIV NR | HBsAG NR | ANTI-HCV NR

TC de crânio (23/11/23): leve hipoatenuação da substância branca periventricular e dos centros semiovais de aspecto inespecífico podendo corresponder a gliose por microangiopatia e redução volumétrica encefálica proporcionada compatível com faixa etária.
TC de tórax (07/07/25): micronódulos pulmonares não calcificados e bilaterais inespecíficos. Diminuto granuloma pulmonar calcificado no lobo médio, sequelar. Ateromatose aortocoronariana. Alterações degenerativas da coluna dorsal.
RNM de coluna cervical (07/07/25): anterolistese grau I de D1 sobre D2 de aspecto degenerativo. Redução da hidratação dos discos intervertebrais avaliados com redução da altura discal em C5-C6 e C6-C7. Uncoartrose e artrose interapofisária à direita em C3-C4 com redução da amplitude foraminal adjacente tocando a raiz foraminal direita. Abaulamento discal posterior, uncoartrose e artrose interapofisária bilateral de C4-C5 a C6-C7, com discreta redução no diâmetro AP do canal vertebral em C5-C6 e C6-C7, bem como redução das amplitudes foraminais bilaterais de C4-C5 a C6-C7 tocando as raízes foraminais correspondentes bilateralmente.

HD:
Síndrome corticobasal (degeneração corticobasal?).

CONDUTA:
- VIGILÂNCIA CLÍNICA E AVALIAÇÃO DA PA (APRESENTOU PA ELEVADA NO PRIMEIRO DIA DE INTERNAÇÃO, EVOLUINDO COM NORMALIZAÇÃO
- AGUARDO LAUDO RNM DE ENCÉFALO
- AGUARDO REALIZAÇÃO ELETRONEUROMIOGRAFIA DE QUATROS MEMBROS
- AGUARDO CERULOPLASMINA, TSH (EXTERNOS, NÃO DISPONÍVEIS NO SERVIÇO)

DDO JOÃO DANIEL + MR CM RAMILLI

#ENFERMARIA - NEUROLOGIA 27/09/2026

#IDENTIFICAÇÃO: RIELSON BATISTA DE SOUZA JUNIOR DOS SANTOS, 45 ANOS, PROCEDENTE AÇU/RN, ADVOGADO CRIMINALISTA (SUSPENSO HÁ 2023), SOLTEIRO (DIVORCIADO), DESTRO. ACOMPANHADO DA MÃE FRANCISCA GILVANIR

#ADMISSÃO - 31/08/2026

#27º DIH POR:
- INVESTIGAÇÃO DE: SÍNDROME PARKINSONIANA + AVEI DE REPETIÇÃO
- NEURO-BEHÇET:
--- TROMBOSE VENOSA CEREBRAL COM DÉFICITS NEUROLÓGICOS FOCAIS AGUDOS SECUNDÁRIO A AVCI (2014)
--- NOVOS EVENTOS FOCAIS AGUDOS DE NATUREZA A ESCLARECER (2023, 2024, 2025, 2026)
~ OBS : ÚLCERAS ORAIS VISUALIZADAS PELO MÉDICO MARCELO MARINHO EM 2013
- 08/09: C4 33,59 | C3 129,63 | ANTI-TROMBINA 3 90% | ANTI-COAGULANTE LÚPICO: NEGATIVO | ANCA: NR | CERULOPLASMINA 34 |

#EM USO DE:
- Prolopa BD 100/25mg 8/8h (D1:03/09/26)
- Trazodona 50mg 0-0-1
- Pantoprazol 40mg 1-0-0

#PULSOTERAPIA:
- Metilprednisolona 1g (25/09 a 27/09 de 2026)

#HISTÓRIA CLÍNICA
Paciente com histórico de doença inflamatória neurológica de curso recorrente-remitente, com início em 2013. Relata que há cerca de 2 meses iniciou quadro de dor e edema articular de padrão inflamatório em tornozelos, febre (37,6 °C) e taquicardia, evoluindo, ao longo de uma semana, com piora importante dos déficits neurológicos, caracterizada por dificuldade na marcha, perda do movimento das pernas, prejuízo na sustentação cervical, tremor em hemicorpo esquerdo e alteração na fala, ficando sem deambular e chegando a cair, sem TCE presenciado. Após isso, refere internação em 07/07/26 em unidade de pronto atendimento de Açu por 15 dias, sendo instituída terapia com dexametasona EV e enoxaparina SC. Manteve a terapia em regime domiciliar com auxílio de técnico de enfermagem, apresentando melhora parcial dos sintomas motores e da fala, porém permanecendo em cadeira de rodas, em uso de fralda e sonda vesical de demora, e com necessidade de auxílio para se alimentar e para outras atividades básicas. Após a alta, realizou consulta com neurologista em serviço privado, sendo indicada a suspensão do corticoide. Evoluiu, 3 dias após, com retomada dos sintomas, acompanhada do surgimento de "bolhas" em membro inferior e cavidade oral, segundo a acompanhante. Afirma, ainda, posterior quadro de disúria e febre, sem lombalgia, tendo feito tratamento com levofloxacino EV durante 10 dias em casa, tendo finalizado o esquema em 29/08/26. Vem para consulta no HUOL para continuar a elucidação do quadro, sendo indicado internamento. Nega úlceras orais, genitais, pseudofoliculite, artrite, febre e crise epiléptica no momento.

Acompanhante conta que, em 13/06/2013, o paciente apresentou o primeiro quadro de perda da capacidade de andar e de falar, associado a úlceras orais e em couro cabeludo, não conseguindo caracterizar a velocidade de instalação dos sintomas. Recebeu diagnóstico de trombose venosa cerebral causando AVEi e, posteriormente, foi diagnosticado com Neuro-Behçet (sic) pelo Dr. Marcos Leão. Não apresentou controle da doença com uso de corticoide. Foram realizados múltiplos ciclos de ciclofosfamida, com remissão do quadro. Conta ter mantido apenas o uso de Marevan até 2024 e ter seguido sem novos eventos até 2023, mantendo independência nas atividades. Trabalhava como advogado e casou-se. Apresentava, entretanto, algumas alterações comportamentais, caracterizadas por desinibição e discurso sexualizado, além de prejuízo motor (dificuldade na marcha e na escrita). Acompanhante conta sobre o aparecimento de novos surtos iniciados em 2023, com múltiplos quadros de "AVEi" (déficits neurológicos focais agudos) nos anos de 2023, 2024 e 2025, com últimos episódios em fevereiro e julho de 2026, caracterizados novamente por piora da fala, dificuldade de marcha e perda do controle esfincteriano, com declínio funcional após cada quadro.

#EVOLUÇÃO
PACIENTE EVOLUI HEMODINAMICAMENTE ESTÁVEL EM LEITO DE ENFERMARIA, EUPNEICO EM AR AMBIENTE. NORMOTENSO E NORMOCÁRDICO. FUNÇÕES ELIMINATÓRIAS PRESENTES. PACIENTE RELATA MELHORA DOS TREMORES APÓS INÍCIO DA PULSOTERAPIA. ACOMPANHANTE RELATA MAIOR DIFICULDADE DE DEAMBULAÇÃO. PACIENTE NEGA OUTRAS QUEIXAS.

#CONTROLES 24h: PAS: 106-113 MMHG | PAD 60-74 MMHG | FC 70-88 BPM | FR: 18 IRPM | SATO2 95-98% | TAX: 36,0-36,0°C | HGT: 106-193

#EXAME FÍSICO
Geral: Estado geral regular, escala de coma de Glasgow 15. Não visualizadas úlceras orais ou genitais. Presença de distonia cervical (desvio ântero-lateral esquerdo do pescoço).
Cognição: Consciente, orientado, comportamento pueril.
Linguagem: Volume vocal diminuído. Disartria e ecolalia. Sem afasia.
Sensibilidade: Preservada.
Motricidade: grau de força 5 em ambos, exceto pelo quadríceps D. Marcha lenta com uso de apoio bilateral, passos curtos e postura encurvada. Bradicinesia em melhora discreta à direita teste de finger tapping.
Tônus: Aumento do tônus em hemicorpo esquerdo em roda denteada, mais acentuado em punho.
Coordenação: Índex-nariz sem alterações. Sem diadococinesia. Sem nistagmo.
Reflexos: Sinal glabelar inesgotável, hiperreflexia patelar com resposta adutora cruzada. Sinal de Babinski à esquerda, resposta à direita indiferente.
Clônus: Aquileu à esquerda.
Nervos Cranianos: Motricidade ocular e sacádicos preservados e sem ptose, pupilas fotorreagentes e isocóricas. Mímica facial preservada. Língua centrada à protrusão.
Sinal da torre de pisa à esquerda

TESTE DOS NOVES PINOS (18/09/26):
MÃO ESQUERDA - 33 SEGUNDOS PARA COLOCAR | 16 SEGUNDOS PARA TIRAR
MÃO DIREITA - 18 SEGUNDOS PARA COLOCAR | 17 SEGUNDOS PARA TIRAR

#EXAMES LABORATORIAIS
(25/09/2026): Hb 12,6 | Ht 38,5 | Leuc 4170 (61% Seg; Eos 5%; Linf 28%; Mono 5%) | Plaq 132K
(24/09/2026): Hb 12,0 | Ht 39,6 | Leuco 4420 (64% Seg; Eos 4%; Linf 24%; Mono 8%) | Plaq 136K
(23/09/2026): Hb 12,9 | Ht 39,6 | Leuco 4380 (67% Seg; Eos 4%; Linf 22%; Mono 5%) | Plaq 111K
(22/09/2026): Hb 12,8 | Ht 40,8 | Leuco 3470 (55% Seg; Eos 5%; Linf 32%; Mono 8%) | Plaq 126K | Cr 1,36 | Ur 59,01 | TTPA 37,4s | TP 13,8 (INR 1,02) | EAS sangue 1+ (10 hemácias por campo)
(19/09/2026): Hb 13,6 | Ht 42,5 | Leuco 5030 (80% Seg; Eos 2%; LinfT 15%; Mono 2%) | Plaq: 132K | Creat 1,53 (TFG 57) | Ur: 56,89 | Na 140,83 | Potássio 4,48 | Mg 1,93 | Cálcio 9,75 | Fósforo 2,59 | GasoVenosa pH 7,30 | HCO3 29,3 | pCO2 59,6 | iCa 1,19 | Lactato 31,60 mg/dL
(12/09/2026): HB 14,9 | HT 46,6 | LEUCO 4040 | PLAQ 238K | PCR 4,15 | CR 1,62 | UR 36,17 | NA 136,91 | POTÁSSIO 4,53
(11/09/2026): CR: 1,52 | UR 31,13 | NA 135,08 | POTÁSSIO 4,55
(10/09/2026): RELAÇÃO P/C 251,74 | PT 18,13; CR 72,02 | EAS: 2+ DE HEMÁCIAS; 10 HEMÁCIAS POR CAMPO E PRESENÇA DE CILINDROS HEMÁTICOS
(08/09/2026): HB 12,7 | HT 40,1 | VCM 81,3| LEUCO 4220; SEG 65%; EOSI 2%; LINF 23% | PLAQUETAS 262000 | VIT B12 429 | PH 7,36; PCO2 52;PO2 30; HCO3 28,8; CÁLCIO IÔNICO 1,2; LAC 23,7 | UREIA 27,06; CR 1,47; POTÁSSIO 4,96; FÓSFORO 2,72; C3 129,63; C4 33,59| LÍQUOR: HB 1000; LEUCO 5; LACTATO 13,08; GLICOSE 50,37; CLORO 120,5; PROTEÍNAS TOTAIS 30,98 | CR URINA 47,57 | ALBUMINA/CREATININA 139,1MG

#EXAME DE IMAGEM
-USG DE RINS E VIAS URINÁRIAS: Rins com dimensões normais, porém com leve afilamento do seu parênquima, associado a cistos corticais simples. Correlacionar com dados clínicos e laboratoriais.
- ANGIOTOMO ARTERIAL DE CRÂNIO 04/09: Segmento intracraniano das artérias vertebrais e carótidas internas de calibre e contornos normais, com trajeto e atenuação para fluxo preservados. Artérias do Polígono de Willis com calibre e atenuação para fluxo habitual, sem sinais de estenose ou dilatações aneurismáticas. Demais vasos intracranianos com aspecto tomográfico usual. CONCLUSÃO: Estudo angiotomográfico craniano dentro dos padrões da normalidade. NOTA: Pequena área hipodensa na região frontal direita, periventricular, sem efeito expansivo, podendo estar relacionado a microinfarto de substância branca.
-ANGIOTOMO VENOSA DE CRÂNIO(04/09): Segmento intracraniano das artérias vertebrais e carótidas internas de calibre e contornos normais, com trajeto e atenuação para fluxo preservados. Artérias do Polígono de Willis com calibre e atenuação para fluxo habitual, sem sinais de estenose ou dilatações aneurismáticas. Demais vasos intracranianos com aspecto tomográfico usual. CONCLUSÃO: Estudo angiotomográfico craniano dentro dos padrões da normalidade.
- RNM CRÂNIO + ANGIORNM (04/08): Paciente com histórico de tratamento prévio para doença de Behçet. Infartos lacunares nucleocapsulares bilaterais, bem como talâmicos bilaterais, mais evidentes à direita, com efeito atrófico associado, sequelares. Focos de

alteração de sinal na coroa radiada e centro semioval direito. Nota-se atrofia dos pedúnculos cerebrais e mesencéfalo, achados sequelares. Não se observam lesões de aspecto tumefativo, com realce ou restrição à difusão. Distensão das bainhas dos nervos ópticos. Não se observam outros comemorativos para hipertensão intracraniana idiopática. Angio-RM arterial dentro dos padrões da normalidade.
- RNM CRÂNIO (03/02/26): SINAIS DE INSULTO ISQUÊMICO SUBAGUDO NA REGIÃO NUCLEOCAPSULAR E COROA RADIADA. ÁREA DE GLIOSE/ENCEFALOMALACIA (SEQUELAR) NO CENTRO SEMIOVAL DIREITO, POSSIVELMENTE RELACIONADA A INSULTO ISQUÊMICO PRÉVIO. SINAIS DE REDUÇÃO VOLUMÉTRICA ENCEFÁLICA EM GRAU NÃO HABITUAL PARA A FAIXA ETÁRIA, COM APARENTE PREDOMÍNIO DAS ESTRUTURAS INFRATENTORIAIS.
- ESTUDO DA PERFUSÃO CEREBRAL (02/03/26) EXTENSA PARTE DO CÉREBRO APRESENTANDO HIPOPERFUSÃO ACENTUADA FRONTOPARIETAL. AS PROJEÇÕES DA FACE SUPERIOR E INFERIOR TAMBÉM COMPROMETIDOS
- RNM CRÂNIO (05/08/25): controle evolutivo pós-tratamento de doença de Behçet evidenciando acentuada regressão das lesões encefálicas em relação ao exame anterior realizado em outro serviço em 16.06.2015, persistindo apenas pequenas áreas de hipersinal em T2 em região núcleo-capsular e coroa radiada à direita e no tálamo e pedúnculo cerebral correspondentes, sem efeito expansivo ou realce pós-contraste. Houve regressão completa das demais lesões observadas no exame anterior.
-RNM CRÂNIO (07/05/24): PEQUENA ÁREA DE ALTERAÇÃO DE SINAL T2/FLAIR NA COROA RADIADA DIREITA, JUNTO AO VENTRÍCULO LATERAL DIREITO, SEM REALCE OU RESTRIÇÃO A DIFUSÃO, COMPATÍVEL COM SEQUELA DE INJÚRIA VASCULAR ISQUÊMICA PRÉVIA

#PARECERES
REUMATOLOGIA 12/09/26: - Foi discutido com Dr Marcelo e Dr Hilton, sobre a perspectiva de tratamento do paciente, em decorrência dos sintomas novos de Parkinsonismo, e sobre a possibilidade de atividade de doença, foi optado pela instituição de pulsoterapia e segmento com Infliximabe.

NEFRO AGUDOS (15/09): # IMPRESSÃO: ALTERAÇÃO DE FUNÇÃO RENAL (DRC?), SECUNDÁRIA A GLOMERULONEFRITE (PRESENÇA DE CILINDROS HEMATICOS EM EAS) POR DOENÇA DE BEHÇET? IGA ASSOCIADA? OUTRA GLOMERULOPATIA?
CONDUTA: PACIENTE SEM CONDIÇÕES DE REALIZAR BX RENAL GUIADO POR USG (IMPOSSIBILIDADE DE COOPERAÇÃO DURANTE A BX) SOLICITAR PROCEDIMENTO COM A EQUIPE DA RADIOINTERVENÇÃO COM ANESTESISTA EM SALA. MANTER MEDIDAS DE INDICAÇÃO DA BIÓPSIA RENAL. CONTROLE DE EXAMES PRÉ BIÓPSIA: HEMOGRAMA (IDEALMENTE HB > 9, PLT >150K) ; COAGULOGRAMA; NOVO EAS, URC (AFASTAR QUADRO INFECCIOSO NA QUAL É CONTRAINDICADO PARA BX). SUSPENDER ANTICOAGULAÇÃO 24 HORAS ANTES, É NECESSÁRIO AINDA MANTER SEM ANTICOAGULAÇÃO 7 DIAS PÓS PROCEDIMENTO. PLANO: AGUARDA REAGENDAMENTO DE BX RENAL COM A EQUIPE DA RADIOINTERVENÇÃO

#CONDUTA
- INICIO DE PULSOTERAPIA HOJE
>>> METILPREDNISOLONA 1.000MG

>>> META DE 5 DIAS DE PULSOTERAPIA
>>> IVERMECTINA ANTES DO INÍCIO DA PULSOTERAPIA
- VIGILÂNCIA CLÍNICA
- AGUARDO RESULTADO DA BIÓPSIA RENAL
>>> APÓS LIBERAÇÃO DA NEFRO, RETOMAR ANTICOAGULAÇÃO

#PENDÊNCIAS
- AGUARDO IGRA → PARA SOLICITAR INFLIXIMABE
- INICIAR ANTICOAGULAÇÃO COM RIVAROXABANA 1 SEMANA APÓS BIÓPISIA (24/09/26)

DDO JOÃO DANIEL + MR CM LEONARDO + DR PAULO

Redução de calibre do nervo óptico esquerdo que apresenta alteração de sinal e pequeno aumento dos
espaços liquóricos adjacentes, sugerindo processo
inflamatório (neurite óptica).
Observação: Sinusopatia maxiloetmoidal e frontal bilateral.
Observação: Secreções retidas obliterando as células da mastoide esquerda.
Observação: A ausência do meio de contraste, solicitada pelo paciente, reduz de forma significativa a sensibilidade e a especificidade do método.

Espondilodiscoartrose cervical.
Abaulamento discal posterior no nível C2-C3 comprimindo a face ventral do saco dural, sem repercussões sobre os forames intervertebrais.
Complexo disco-osteofitário posterior no nível C3-C4 comprimindo a face ventral do saco dural, sem repercussão sobre os respectivos forames intervertebrais.
Abaulamento discal posterior no nível C4-C5 comprimindo a face ventral do saco dural, sem repercussões sobre os forames intervertebrais.
Complexo disco-osteofitário posterior no nível C5-C6 comprimindo a face ventral do saco dural e reduzindo a amplitude dos respectivos forames intervertebrais.
Complexo disco-osteofitário posterior no nível C6-C7 comprimindo a face ventral do saco dural, causando estenose dos respectivos forames intervertebrais e
comprimindo a raiz nervosa emergente à direita.
Complexo disco-osteofitário posterior no nível C7-T1 comprimindo a face ventral do saco dural e reduzindo a amplitude dos respectivos forames intervertebrais.

Pequeno hemangioma no corpo vertebral de D12. Espondilodiscoartrose torácica. Protrusão discal posterior e paramediana esquerda no nível D7-D8 comprimindo a face correspondente do saco dural, sem repercussão sobre os forames intervertebrais.
Protrusão discal póstero mediana no nível D8-D9 comprimindo a face ventral do saco dural, sem repercussão sobre os forames intervertebrais.

Avaliação por ressonância magnética crânio-encefálica dentro dos parâmetros da normalidade.
Achado adicional: Pequena quantidade de secreção na mastoide esquerda e nos
seios maxilares.
Nota: Para uma adequada avaliação dos nervos ópticos sugiro estudo por ressonância magnética das órbitas com contraste endovenoso.

EVOLUÇÃO ENFERMARIA DE NEUROLOGIA

#EVOLUÇÃO ENFERMARIA DE NEUROLOGIA - 22/09/2026

ID:
JOSE EDUARDO DE SOUZA DEMETRIO, 73 anos, natural de Natal, procedente de Ceará-Mirim, casado, tem 04 filhos, aposentado (era professor de educação física).

ADMISSÃO: 18/09/2026

EM USO DE:
Clonazepam 2mg 0-0-1/4cp -> em uso há menos de 01 ano.
Enalapril 5mg 1-0-1

COMORBIDADES:
- Nega comorbidades prévias

HDA: Paciente vem encaminhado para o ambulatório de ELA do HUOL, onde foi iniciada a investigação para o quadro atual e identificada a necessidade de internação para elucidação do caso.
Relata que em 2021 surgiu quadro de “rigidez” e dor lentamente progressiva do braço esquerdo, após administração de vacina para tétano (SIC), chegou a procurar ortopedista na época que o diagnosticou com Bursite e prescreveu AINE, com melhora parcial da dor mas mantendo a dificuldade à mobilização. Além disso, paciente refere que às vezes a mão esquerda assume movimentos involuntários, como se com sensação de que essa mão não lhe pertence.
Relata que há cerca de 02 anos ao caminhar sentiu tontura vertiginosa, esporádica, surgindo mais ao levantar-se e melhora após alguns minutos, foram ao otorrinolaringologista, ainda conseguia deambular, foi examinado e excluindo causas periféricas para tontura, sendo liberado sem diagnóstico específico.
O sintoma foi piorando, com maior instabilidade de marcha até começar a precisar de apoio unilateral e ter quedas da própria altura há cerca de 01 ano.
Há cerca de 1 ano notou também surgimento dos mesmo sintomas de rigidez na parte anterior da coxa esquerda.
Antes disso apresentou duas quedas da própria altura (uma em 2019 que estava alcoolizado, e outro 2020, ambas sem TCE grave).
Nega episódios de pré-síncope ou síncope.
Nega esquecimento, repetição, perda de objetos.
Tem nictúria, com jato fraco e gotejamento pós-miccional. Nega hesitação e incontinência urinária. Nega constipação.

APP:
- TCE leve em 2021 (queda da própria altura - bateu com a fronte em uma quina)
- Tem estrabismo divergente congênito - tem diplopia desde então.
- Nega passado de cirurgias.
- Nega alergia medicamentosa.

AFP:
- Nega distúrbios neurológicos similares na família

- Nega tentativa de suicídio na família e outras alterações psiquiátricas
- Mãe tem DM

HV:
Ex-tabagista há cerca de mais de 02 anos de forma esporádica (iniciou aos 12 anos).
Ex-etilista social.
Não está fazendo fisioterapia. Bicicleta e exercícios em casa.

EXAME FÍSICO:
Consciente, orientado em tempo e espaço. Fala fluente. Estrabismo divergente com perseguição e sacadas normais.
Nervos cranianos: sem alterações.
Força globalmente preservada exceto em MSE grau 4+ proximal e distal (talvez seja só rigidez). Difícil avaliar bradicinesia no dimídio esquerdo
Hipertonia e paratonia em flexão e extensão de cotovelo e punho. Limitação da elevação de MSE.
Hipertonia do dimídio esquerdo com marcha ceifante, apresentando distonia na mão esquerda com tremor distônico associado do 2o dedo.
Reflexos aquileus abolidos. Restante grau 2. Não noto fasciculações. RCP com leve extensão bilateral. Ausência de Clônus em MMII.
Sensibilidade dolorosa reduzida em dimídio esquerdo. Sensibilidade tátil preservada.
Sensibilidade vibratória reduzida em membros inferiores.
Agrafestesia à esquerda. Extinção tátil alterada. Mão alienígena de variante frontal?
Instabilidade postural presente. Sinal de Romberg negativo.

EXAMES COMPLEMENTARES:
LABORATORIAL
- (19/09/2026): Hb 14,6 | Ht 44,0 | Leuco 8120 (62% Seg; Eos 2%; Linf 29%; Mono 7%) | Plaq: 245K | Creatinina 1,14 (TFG 68) | Ur: 31,72 | Na 142,79 | Potássio 4,38 | Cálcio 9,61 | CK Total 275,69 (VR: até 195) | TGP: 15,38 | TGO: 21,11 | Proteínas Totais 6,86 | Albumina 4,11 | BT 0,72 (BD 0,16; BI 0,56) | INR 0,95 | Vit B12 229 | T4 (COLETADO)
VDRL NR | ANTI-HIV NR | HBsAG NR | ANTI-HCV NR

IMAGEM
- TC de crânio (23/11/23): leve hipoatenuação da substância branca periventricular e dos centros semiovais de aspecto inespecífico podendo corresponder a gliose por microangiopatia e redução volumétrica encefálica proporcionada compatível com faixa etária.

DIAGNÓSTICOS SINDRÔMICOS:
- Síndrome Hipercinética Motora Distúrbio do Tônus - Hemisfério Esquerdo
- Síndrome Hipercinética movimento involuntários
- Síndrome Sensibilidade Cortial
- Síndrome de Instabilidade Postural Grave (doença extrapiramidal?)

DIAGNÓSTICO TOPOGRÁFICO:
- Lesão no hemisfério contralateral - focos contínuos (parietal, gânglios da base)

DIAGNÓSTICO ETIOLÓGICO:

- Doença Corticobasal?

Síndromes Componentes (Análise Semiótica)

- **Síndrome Extrapiramidal / Parkinsoniana (Assimétrica)**:
  - **Achados**: Hipomimia facial, hipertonia do dimídio esquerdo com dificuldade de avaliação de bradicinesia, limitação da elevação do membro superior esquerdo (MSE) e instabilidade postural.
  - **Significado**: Indica comprometimento das alças de retroalimentação dos núcleos da base no hemisfério cerebral direito (contralateral ao dimídio afetado).
- **Síndrome Cortical (Parieto-Frontal)**:
  - **Achados**: **Agrafestesia à esquerda** (perda da sensibilidade cortical), **mão alienígena** (fenômeno de desconexão motora cortical), **paratonia** (*Gegenhalten* — resistência involuntária dependente de velocidade) e **hipoestesia dolorosa hemicorporal esquerda** com sensibilidade tátil preservada (dissociação sensitiva de origem cortical/talâmica).
  - **Significado**: Reflete disfunção no córtex parietal (sensibilidade cortical/integrativa) e córtex frontal/área motora suplementar contralateral (controle e inibição motora).
- **Síndrome Distônica / Movimento Involuntário Hipercinético**:
  - **Achados**: Distonia focal na mão esquerda com tremor distônico associado do 2º dedo.
  - **Significado**: Co-contração involuntária de músculos agonistas e antagonistas, reforçando o acometimento extrapiramidal/cortical assimétrico.
- **Síndrome Sensitivo-Reflexa Periférica / Cordonal (Membros Inferiores)**:
  - **Achados**: Sensibilidade vibratória reduzida (hipopalestesia) em MMII e reflexos aquileus abolidos.
  - **Significado**: Sugere comprometimento concomitante dos cordões posteriores da medula ou de fibras periféricas/radiculares calibrosas nos membros inferiores (ex.: polineuropatia periférica sobreposta).

Mioclonias: São caracterizadas por abalos musculares **bruscos, breves e involuntários**, lembrando, muitas vezes, choques elétricos, causadas por contração muscular (mioclonia positiva) ou perda momentânea do tônus muscular agonista, seguidas de contrações compensatórias dos antagonistas (mioclonia negativa). Exemplo típico de mioclonia negativa é o asterixis ou flapping, comum nas encefalopatias hepática e urêmica. Mioclonias benignas são comuns no dia a dia, como os soluços e os abalos musculares com sobressalto durante o sono.

Tiques: Previsibilidade e supressibilidade. Possibilidade de ser desencadeado por estresse, excitação e sugestão. Tensão emocional, gerando desconforto que acompanha o período de supressão. Necessidade imperiosa de realizar o ato para aliviar a tensão durante a supressão.

Distonia: A distonia é um distúrbio do movimento, caracterizado por **contrações musculares sustentadas ou intermitentes**, resultando em movimentos em torno de um eixo e/ou **posturas anormais**, frequentemente de caráter repetitivo. Os movimentos podem ser torcionais ou tremulantes e tendem a ocorrer em uma direção preferencial, o que os diferenciam da coreia. Apresentam característica de transbordamento ou "overflow", ou seja, o movimento ou a postura se estendem para além da região do corpo comumente envolvida. Por vezes, os movimentos existentes em um lado do corpo podem ser observados no outro lado do corpo

Tremores: Os tremores são movimentos causados por contrações alternadas ou síncronas de grupos musculares agonistas e antagonistas, caracterizados por **oscilações rítmicas**, que podem aparecer em qualquer parte do corpo. Trata-se do movimento anormal mais comum na prática clínica e pode ser classificado de acordo com a frequência, localização, fenomenologia e causa

Coreia, Balismo e Atetose: Coreia (do grego "dança") é caracterizada por movimentos involuntários, rápidos, sem propósito, irregulares, arrítmicos e de grande amplitude, que podem acometer qualquer parte do corpo. Ocorrem com maior intensidade nas extremidades distais. Quando ocorrem em apenas um lado do corpo, denominamos hemicoreia e geralmente é secundária a insulto isquêmico ou hipofluxo nos núcleos da base contralaterais, apesar de outras causas, como estado hiperosmolar ou hiperglicemia, serem etiologias possíveis. Quando difusa dá a sensação de inquietude e pode ser muito incapacitante para o paciente.
O balismo e a atetose são os principais diagnósticos diferenciais frequentemente surgem associados à coreia.
O balismo se caracteriza por movimentos involuntários de grande amplitude (bruscos), de arremesso, preferencialmente na porção proximal dos membros, com amplo e rápido deslocamento das extremidades e, em geral, é unilateral (hemibalismo). Geralmente, o hemibalismo causado por lesões estruturais, como acidente vascular encefálico ou lesões expansivas, envolvendo o núcleo subtalâmico de Luys contralateralmente.
A atetose, por sua vez, é caracterizada por movimentos involuntários lentos, sinuosos e mais distais (movimentos tentaculares). Frequentemente coreia e atetose manifestam-se simultaneamente (coreoatetose). A atetose é sinal comum em pacientes com encefalopatias crônicas da infância.

A **síndrome da mão alienígena** (*alien hand syndrome*) é um distúrbio neurológico raro no qual um membro, geralmente uma das mãos, realiza **movimentos aparentemente intencionais e complexos sem que o paciente tenha a sensação de tê-los iniciado voluntariamente**.

O elemento central não é simplesmente fraqueza, tremor ou movimento involuntário. É a combinação de **atividade motora relativamente organizada + perda da sensação de**

agência: o paciente pode dizer que “a mão age sozinha”, “não me obedece” ou até atribuir à mão uma vontade própria.

Clinicamente, pode assumir diferentes fenótipos. Na forma **frontal**, geralmente contralateral à lesão do córtex frontal medial/área motora suplementar, predominam preensão involuntária, *grasping*, manipulação compulsiva de objetos e comportamento de utilização. Na forma **calosa**, ocorre frequentemente **conflito intermanual**, em que uma mão desfaz aquilo que a outra acabou de fazer — por exemplo, uma mão abotoa a camisa e a outra imediatamente a desabotoa. Na forma **posterior**, associada a lesões parietais, occipitais ou talâmicas, podem predominar levitação do membro, movimentos menos dirigidos a objetos e alterações da representação corporal.

Uma definição prática seria:

> **Mão alienígena = movimentos involuntários, porém aparentemente propositais, de um membro, acompanhados da percepção de que o movimento não está sob controle voluntário ou não pertence plenamente à intenção do paciente.**

É importante diferenciar de **apraxia**, na qual existe intenção de executar o ato, mas dificuldade de programá-lo; de **comportamento de utilização**, no qual o paciente utiliza automaticamente objetos disponíveis, mas nem sempre relata perda de agência; e de **heminegligência ou fenômenos de somatoparafrenia**, que dizem respeito principalmente à percepção/pertencimento corporal.

No caso que discutimos anteriormente, com possível **apraxia unilateral, alterações frontais e sinais piramidais assimétricos**, eu procuraria especificamente por **conflito intermanual, grasping, comportamento de utilização, levitação espontânea da mão e relato de perda de agência**, pois esses achados ajudariam bastante a caracterizar um fenômeno de mão alienígena.

A **variante posterior** é a que mais pode confundir, porque pode produzir **levitação, movimentos erráticos e posturas anormais** sem um objetivo tão evidente. Nessa situação, sinais associados como **apraxia, déficit sensitivo cortical, heminegligência ou alterações de esquema corporal** ajudam a apontar para fenômeno cortical, em vez de coreia.

No paciente que discutimos, eu filmaria tarefas simples: repouso, braços estendidos, abrir/fechar botões, pegar e soltar objetos, uso bimanual e tarefa em que uma mão precisa manter uma ação enquanto a outra faz algo diferente. Isso costuma deixar a distinção bem mais clara.

A causa clássica e provavelmente mais importante da **síndrome da mão alienígena** é uma **lesão estrutural envolvendo o corpo caloso e/ou o córtex frontal medial**, especialmente a **área motora suplementar**.

Na prática, a etiologia mais típica é **vascular**, sobretudo **infarto no território da artéria cerebral anterior**, podendo atingir corpo caloso, cíngulo e região frontal medial.

Em quadros crônicos e progressivos, uma causa muito relevante é a **síndrome corticobasal**, na qual a mão alienígena pode aparecer associada a apraxia, rigidez/distonia, mioclonias e déficit sensitivo cortical.

Portanto, em termos práticos: **início agudo → pensar primeiro em AVC frontal/calloso; evolução lentamente progressiva → pensar fortemente em síndrome corticobasal ou outra doença neurodegenerativa cortical.**

ID: MARLUCE SILVA BATISTA, 65 ANOS, DN 15/10/1960, DONA DE CASA (APOSENTADA), CASADA, 2 FILHOS, CATÓLICA, NATURAL DE OURO BRANCO/RN, ENSINO FUNDAMENTAL INCOMPLETO
ENDEREÇO: RUA MAJOR LULA, 1168, BAIRRO PARAÍBA, CAICÓ-RN
ACOMPANHADA DO FILHO, ALEXANDRE, 26A.

QP: ESPASMO EM PÁLPEBRAS DO OLHO ESQUERDO, COM INÍCIO HÁ 2 ANOS.

HDA:
PACIENTE RELATA QUE, APÓS TOMAR UM CAFÉ QUENTE HÁ CERCA DE 2 ANOS (2024) E SAIR PARA FORA DA CASA, COMEÇOU A SENTIR O OLHO FECHANDO. INICIALMENTE, SINTOMAS ACONTECIAM 3 VEZES NO MESMO DIA, PORÉM, HOUVE PROGRESSÃO PAULATINA DOS SINTOMAS, CHEGANDO A FICAR 2 DIAS SENTINDO SEU OLHO CONTRAINDO DE FORMA CONTÍNUA, PARANDO APENAS QUANDO IA DORMIR. EPISÓDIOS ERAM FREQUENTES, COM INTERVALO DE CERCA DE 3 DIAS ENTRE ELES. APÓS ALG
NEGA SINTOMAS ASSOCIADOS, COMO LACRIMEJAMENTO, OLHO VERMELHO, DOR, SINTOMAS VISUAIS. NEGA FEBRE ANTES OU DURANTE O INÍCIO DOS SINTOMAS. NEGA PERDA DE PESO.
NEGA ALTERAÇÕES OLFATÓRIAS, VISUAIS. NEGA EMBAÇAMENTO DA VISTA, VISÃO DUPLA. NEGA SINTOMAS SENSITIVOS EM FACE. REFERE MASTIGAÇÃO NORMAL. NEGA ZUMBIDO, DESEQUILÍBRIO. NEGA FRAQUEZA EM MÚSCULOS DA FACE, NEGA ASSIMETRIA FACIAL. NEGA DISFONIA, DISFAGIA, ENGASGOS. NEGA FRAQUEZA PROXIMAL DE MMSS. NEGA PERDA DE FORÇA EM MEMBROS.
- PACIENTE RELATA DOR EM APERTO, EM REGIÃO CERVICAL POSTERIOR (REGIÃO DE MASTOIDE), DE MODERADA INTENSIDADE, ALTERNANDO ENTRE LADOS DIREITO E ESQUERDO, COM DURAÇÃO DE CERCA DE 1 HORA. ASSOCIADA À DOR, PACIENTE RELATA QUADRO DE CONFUSÃO MENTAL, ESQUECENDO ONDE ESTÁ E DAS PESSOAS (FAMILIARES), ALÉM DE MEDO DE FICAR SÓ. QUADRO CONFUSIONAL MELHORA APÓS 2-3 HORAS. OS EPISÓDIOS, NO INÍCIO, ACONTECIAM TODOS OS DIAS QUANDO FICAVA SOZINHA EM CASA, POR VOLTA DO MEIO DIA. RELATA DIMINUIÇÃO DA FREQUÊNCIA DOS EPISÓDIOS APÓS INÍCIO DE TRATAMENTO COM VENLAFAXINA.
- PACIENTE TAMBÉM RELATA CEFALEIA, EM REGIÃO DO VÉRTIX, BEM LOCALIZADA, DE FORTE INTENSIDADE, DURANDO CERCA DE 30 MIN, MELHORANDO COM REPOUSO, PIORANDO COM ESTRESSE, SEM HORÁRIO PREFERENCIAL, SURGINDO ESPORADICAMENTE.
- ESTEVE COM NEUROLOGISTA, QUE DIAGNOSTICOU QUADRO DE DEMÊNCIA, INICIANDO TRATAMENTO COM DONEPEZILA E, DEVIDO INTOLERÂNCIA GASTROINTESTINAL, SUBSTITUIU POR GALANTAMINA. ACOMPANHANTE REFERE MELHORA DOS SINTOMAS DE ESQUECIMENTO APÓS INÍCIO DO TRATAMENTO.

HV:
- NEGA TABAGISMO (FUMOU ESCONDIDO QUANDO CRIANÇA/ADOLESCENTE)
- NEGA ETILISMO
- SEDENTÁRIA
- DIETA RICA EM CARBOIDRATOS, POBRE EM FRUTAS E VEGETAIS
- GERALMENTE DORME 19H E ACORDA AS 4:30H

AP:
- HIPERCOLESTEROLEMIA
- TRANSTORNO ANSIOSO-DEPRESSIVO (SIC)
- SÍNDROME DEMENCIAL
- 2 CESÁRIAS ANTERIORES
- COLECISTECTOMIA AOS 12 ANOS (SIC)
- CATARATA BILATERAL TRATADA EM 2024
- MENOPAUSA ANTES DOS 50 ANOS, NÃO SABENDO ESPECIFICAR O ANO
- OTITES DE REPETIÇÃO? QUANDO CRIANÇA

EM USO DE:
- SINVASTATINA DE 20MG 0-0-1
- GALANTAMINA 8MG 0-1-0
- VENLAFAXINA 150MG 0-1-0

AF:
- MÃE FALECEU DE CÂNCER AOS 40 ANOS (NÃO SOUBE ESPECIFICAR QUAL - DIZ TER FICADO COM A BARRIGA "GRANDE")
- IRMÃ COM DM, QUADRO DEMENCIAL
- PAI COM QUADRO DEMENCIAL

ISDA:
- NEGA SINTOMAS VISUAIS, BAIXA ACUIDADE.
- NEGA PERDA AUDITIVA.
- REFERE QUEIMAÇÃO, ENTALOS HÁ CERCA DE 6 MESES.
- NEGA DISPNEIA.
- NEGA PALPITAÇÃO.
- FUNÇÕES ELIMINATÓRIAS PRESENTES E FISIOLÓGICAS, NEGA URGÊNCIA MICCIONAL, OUTROS SINTOMAS URINÁRIOS.
- NEGA DESEQUILÍBRIO, ATAXIA.
- NEGA DORES ARTICULARES OU MUSCULARES.

EXAME FÍSICO
PESO: 65,9KG ALTURA: 1,50M PA: 145X93 MMHG FC: 86 BPM
GLASGOW: 15 - PACIENTE COM DIFICULDADE DE EXECUTAR ALGUNS COMANDOS PELO EXAMINADOR DURANTE AVALIAÇÃO NEUROLÓGICA
BEG, CONSCIENTE, ORIENTADA, ANICTÉRICA, ACIANÓTICA, HIDRATADA, NORMOCORADA, COMUNICATIVA, COLABORATIVA, VIGIL
ASSIMETRIA NA RIMA LABIAL EM REPOUSO. PRESENÇA DE CICATRIZ DEPRIMIDA, ANTERIOR A REGIÃO PAROTÍDEA ESQUERDA.
AP: MV+, BILATERALMENTE, SEM RA
AC: RCR, 2T, BNF, SEM SOPROS, CLIQUES OU ESTALIDOS
ABDOME: FLÁCIDO, NORMOTIMPÂNICO, RHA PRESENTES, INDOLOR A PALPAÇÃO NOS QUATRO QUADRANTES, SEM MASSAS PALPÁVEIS OU VISCEROMEGALIAS, CICATRIZ PARAMEDIANA A DIRETA EM REGIÃO DE HIPOCÔNDRIO DIREITO. CICATRIZ MEDIANA INFRAUMBILICAL.

EXTREMIDADES: PULSOS RADIAIS E PEDIOSOS PALPÁVEIS E PRESENTES, BILATERALMENTE. TEC <3S. PRESENÇA DE XERODERMIA LEVE.

PARES CRANIANOS:
I – NÃO TESTADO
II – ACUIDADE VISUAL PRESERVADA
III, IV e VI: SEM ALTERAÇÕES
V – SENSIBILIDADE PRESERVADA EM FACE, MÚSCULOS MASTIGATÓRIOS CONTRAÍDOS
VII – CONTRAÇÃO DOS MÚSCULOS DA FACE PRESERVADOS
X - ELEVAÇÃO SIMÉTRICA DO PALATO MOLE
XI – ELEVAÇÃO DOS OMBROS PRESERVADAS
XII – PROTUSÃO DA LÍNGUA SEM DESVIO

SISTEMA MOTOR:
- PRESENÇA DE ESPASMOS DISCRETOS EM REGIÃO INFRAORBICULAR - SEM OCLUSÃO PALPEBRAL COMPLETA.
- FORÇA PRESERVADA, GRAU 5, EM MMSS E MMII
- TÔNUS MUSCULAR ADEQUADO

REFLEXOS:
- MMSS: DIFICULDADE DE TESTAR REFLEXOS, PACIENTE NÃO CONSEGUIA COMPREENDER/RELAXAR BRAÇOS
- MMII: PATELAR PRESENTE BILATERALMENTE, AQUILLEU PRESENTE BILATERALMENTE, BABINSKI AUSENTE

SENSIBILIADE:
- SENSIBILIDADE TÁTIL E DOLOROSA PRESENTE EM MMII.

COORDENAÇÃO:
- DEDO-NARIZ: PRESERVADA
- PESQUISA DE DISDIADOCOCINESIA: AUSENTE (DIFICULDADE NA COMPREENSÃO DO COMANDO - NÃO AUMENTOU FREQUÊNCIA, NO ENTANTO MOVIMENTOS SIMÉTRICOS)

MARCHA:
- ATÍPICA.
- PACIENTE NÃO CONSEGUE REALIZAR MARCHA TANDEM.

EQUILÍBRIO:
- ESTÁTICO E DINÂMICO PRESERVADOS. ROMBERG NEGATIVO.

EXAMES COMPLEMENTARES

- RESSONÂNCIA DE CRÂNIO (24/11/2025): ARTÉRIA VERTEBRAL ESQUERDA ALONGADA E SINUOSA, MANTENDO CONTATO COM O COMPLEXO VII/VIII NERVOS CRANIANOS IPSILATERAIS NO PONTO DE ENTRADA DAS RAÍZES. NÃO HÁ EVIDÊNCIA DE LESÃO EXPANSIVA, RESTRIÇÃO À DIFUSÃO OU HEMORRAGIA

INTRACRANIANA. LEVE ACENTUAÇÃO DIFUSA DOS SULCOS E FISSURAS CEREBRAIS. LEVE DILATAÇÃO COMPENSATÓRIA DO SISTEMA VENTRICULAR SUPRATENTORIAL. AS FORMAÇÕES HIPOCAMPAIS SÃO ASSIMÉTRICAS, SENDO A ESQUERDA DE DIMENSÕES REDUZIDAS À ANÁLISE VISUAL (MTA = 2 PELA ESCALA DE SCHELTENS) ENQUANTO NO LADO DIREITO APRESENTA DIMENSÕES DENTRO DOS LIMITES DA NORMALIDADE PARA A IDADE (MTA = 1). OS VOLUMES HIPOCAMPAIS OBTIDOS À SEGMENTAÇÃO MANUAL FORAM DE 2,74 CM^3 À DIREITA E 2,01 CM^3 À ESQUERDA. O CÓRTEX ENTORRINAL BILATERAL APRESENTA CONFIGURAÇÃO E DIMENSÕES NORMAIS PARA A FAIXA ETÁRIA, OBSERVANDO-SE ACENTUAÇÃO DO SULCO COLATERAL ESQUERDO (ERICA = 0 À DIREITA E ERICA = 1 À ESQUERDA). RAROS FOCOS DE GLIOSE/MICROANGIOPATIA NA SUBSTÂNCIA BRANCA DOS HEMISFÉRIOS CEREBRAIS E NA REGIÃO CENTRAL DA PONTE. RESTANTE DO PARÊNQUIMA ENCEFÁLICO COM SINAL PRESERVADO. ESTRUTURAS DA LINHA MÉDIA SEM DESVIO SIGNIFICATIVO. SINAL DE FLUXO HABITUAL NAS GRANDES ARTÉRIAS DOS SISTEMAS VERTEBROBASILAR E CAROTÍDEO. NÃO HOUVE IMPREGNAÇÃO ANÔMALA PELO AGENTE DE CONTRASTE PARAMAGNÉTICO.
- OPINIÃO: ARTÉRIA VERTEBRAL ESQUERDA ALONGADA E SINUOSA, MANTENDO CONTATO COM O COMPLEXO VII/VIII NERVOS CRANIANOS IPSILATERAIS NO PONTO DE ENTRADA DAS RAÍZES. REDUÇÃO VOLUMÉTRICA ENCEFÁLICA DIFUSA, DESTACANDO-SE SINAIS DE REDUÇÃO VOLUMÉTRICA DO HIPOCAMPO ESQUERDO (MTA = 2 PELA ESCALA DE SCHELTENS). RAROS FOCOS DE GLIOSE/MICROANGIOPATIA NA SUBSTÂNCIA BRANCA DOS HEMISFÉRIOS CEREBRAIS E NA REGIÃO CENTRAL DA PONTE. LAUDANTE: VICTOR MOREIRA DE CARAVALHO CRM: 10900
**ESTE OBSERVADOR, AO AVALIAR AS IMAGENS DA RMN, COM LAUDO RADIOLÓGICO SUPRATRANSCRITO, CONSTATOU NOS CORTES CORONAIS: ÂNGULO CALOSO FRANCAMENTE MAIOR DO QUE 90° E AUSÊNCIA DE DESPROPORÇÃO ENTRE O ESPAÇO SUBARACNOIDE DA CISTERNA SILVIANA E O DOS SULCOS DA CONVEXIDADE.

- TC DE CRÂNIO (25/10/24): ALTERAÇÕES INVOLUTIVAS ENCEFÁLICAS, COMPATÍVEIS COM FAIXA ETÁRIA. NÃO HÁ SINAIS DE LESÕES EXPANSIVAS AO MÉTODO SEM CONSTRASTE.
**ESTE EXAMINADOR AO AVALIAR AS IMAGENS DO EXAME ACIMA, OBSERVOU ASSIMETRIA A ESQUERDA, COM ALARGAMENTO MAIOR DO VENTRÍCULO LATERAL, DOS SULCOS CORTICAIS E DA CISTERNA SILVIANA, COMPARATIVAMENTE AO LADO DIREITO. LAUDANTE: DIEGO ARAÚJO DE MEDEIROS BRITO CRM: 6023

#HD:
- QUADRO DEMENCIAL COM ACHADOS SUGESTIVOS DE ATROFIA PRIMÁRIA DO ENCÉFALO, PRINCIPALMENTE E REGIÕES HIPOCAMPAIS, A PRINCÍPIO, COMPATÍVEL COM DOENÇA DE ALZHEIMER.
- EPISÓDIOS DE DESORIENTAÇÃO A/E + ATROFIA BILATERAL DE HIPOCAMPO (PORÉM ASSIMÉTRICA, MAIS ACENTUADA À ESQUERDA) EM RNM - CRISES/EPILEPSIA DO LOBO TEMPORAL?

- BLEFAROESPASMO À ESQUERDA COM CONFLITO NEUROVASCULAR (ARTÉRIA VERTEBRAL ESQUERDA) À RNM

CONDUTA
- ORIENTAÇÕES GERAIS
- AVALIAÇÃO DA GERIATRIA EM RELAÇÃO AO QUADRO DEMENCIAL. A PRINCÍPIO, NÃO HÁ SINAIS RADIOLÓGICOS SUGESTIVOS DE HIDROCEFALIA DE PRESSÃO AUMENTADA INTERMITENTE.
- MANTER ACOMPANHAMENTO COM NEUROLOGIA CLÍNICA: SOLICITADO EEG; AVALIAR EVENTUAL PRESENÇA DE CRISES DE LOBO TEMPORAL. ***TRATAMENTO SINTOMÁTICO DO BLEFAROESPASMO COM APLICAÇÃO DE TOXINA BOTULÍNICA*** (ENCAMINHAR PACIENTE AO AMBULATÓRIO DO DR. CLÉCIO)
- ENCAMINHO À GERIATRIA
- AGENDADO CONSULTA COM DR. SÉRGIO DANTAS, NEUROCIRURGIA FUNCIONAL
- ENCAMINHAMENTO À OTORRINOLARINGOLOGIA (MASTODÍNEA BILATERAL E RELATO DE INFECÇÕES PREGRESSAS)

DDOS JOÃO DANIEL, KAMILLA E LÁZARO + DR. RÓDIO LUÍS

LAUDO MÉDICO

Atesto, para os devidos fins, que **RIELSON BATISTA DE SOUZA JUNIOR DOS SANTOS**, 45 anos, encontra-se internado na Enfermaria de Neurologia Geral do Hospital Universitário Onofre Lopes (HUOL) desde **31 de agosto de 2026**, em decorrência de quadro neurológico caracterizado por **ataxia, fraqueza muscular e tremores**, associado a importante comprometimento da capacidade funcional.

O quadro neurológico é secundário a **acidentes vasculares cerebrais de etiologia tromboembólica**, no contexto de **Doença de Behçet**, condição clínica da qual o paciente é portador.

Em razão das limitações neurológicas e funcionais apresentadas, o paciente encontra-se **incapacitado para o exercício de suas atividades laborais habituais por tempo indeterminado**, devendo permanecer em acompanhamento médico especializado e reavaliação periódica conforme evolução clínica.

CID-10: M35.2 – Doença de Behçet.

Natal, 26 de setembro de 2026

Av. Nilo Peçanha, 620 - Petrópolis, Natal - RN, 59012-300

Compartilhada

#CASO FH
PACIENTE, 28 ANOS, SEM COMORBIDADE, REFERE DOR TORÁCICA, CONTÍNUA, EM HEMITÓRAX DIREITO, VENTILATÓRIO DEPENDENTE COM INÍCIO HÁ CERCA DE 5 HORAS.

PACIENTE, 28 ANOS, SEM COMORBIDADE, REFERE DOR TORÁCICA, CONTÍNUA, EM HEMITÓRAX DIREITO, VENTILATÓRIO DEPENDENTE COM INÍCIO HÁ CERCA DE 5 HORAS. NEGA OUTROS SINTOMAS, NEGA FEBRE

NEGA MUC

ALERGIA: DIPIRONA, AAS, NIMESULIDA, PIROXICAM, CETOPROFENO, DICLOFENACO, IBUPROFENO

CD:

- SOLICITO RADIOGRAFIA DE TÓRAX E ECG

PACIENTE COM TROPONINA NEGATIVA. ECG SEM SINAIS DE ISQUEMIA AGUDA. REFERE MELHORA PARCIAL DE DOR TORACICA.

CD: ALTA COM ORIENTAÇÕES E SEGUIMENTO AMBULATORIAL COM CARDIOLOGIA.

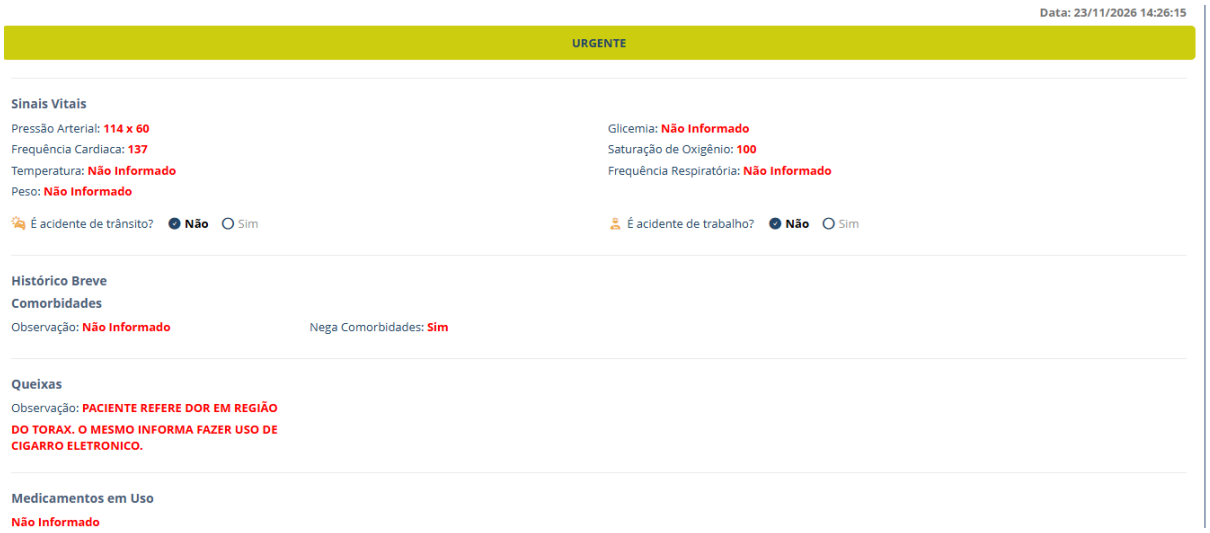
Data: 23/11/2026 14:26:15

URGENTE

Sinais Vitais

Pressão Arterial: **114 x 60**
Frequência Cardiaca: **137**
Temperatura: **Não Informado**
Peso: **Não Informado**
Glicemia: **Não Informado**
Saturação de Oxigênio: **100**
Frequência Respiratória: **Não Informado**

É acidente de trânsito? **Não** Sim
É acidente de trabalho? **Não** Sim

Histórico Breve

Comorbidades

Observação: **Não Informado**
Nega Comorbidades: **Sim**

Queixas

Observação: **PACIENTE REFERE DOR EM REGIÃO DO TORAX. O MESMO INFORMA FAZER USO DE CIGARRO ELETRONICO.**

Medicamentos em Uso

Não Informado

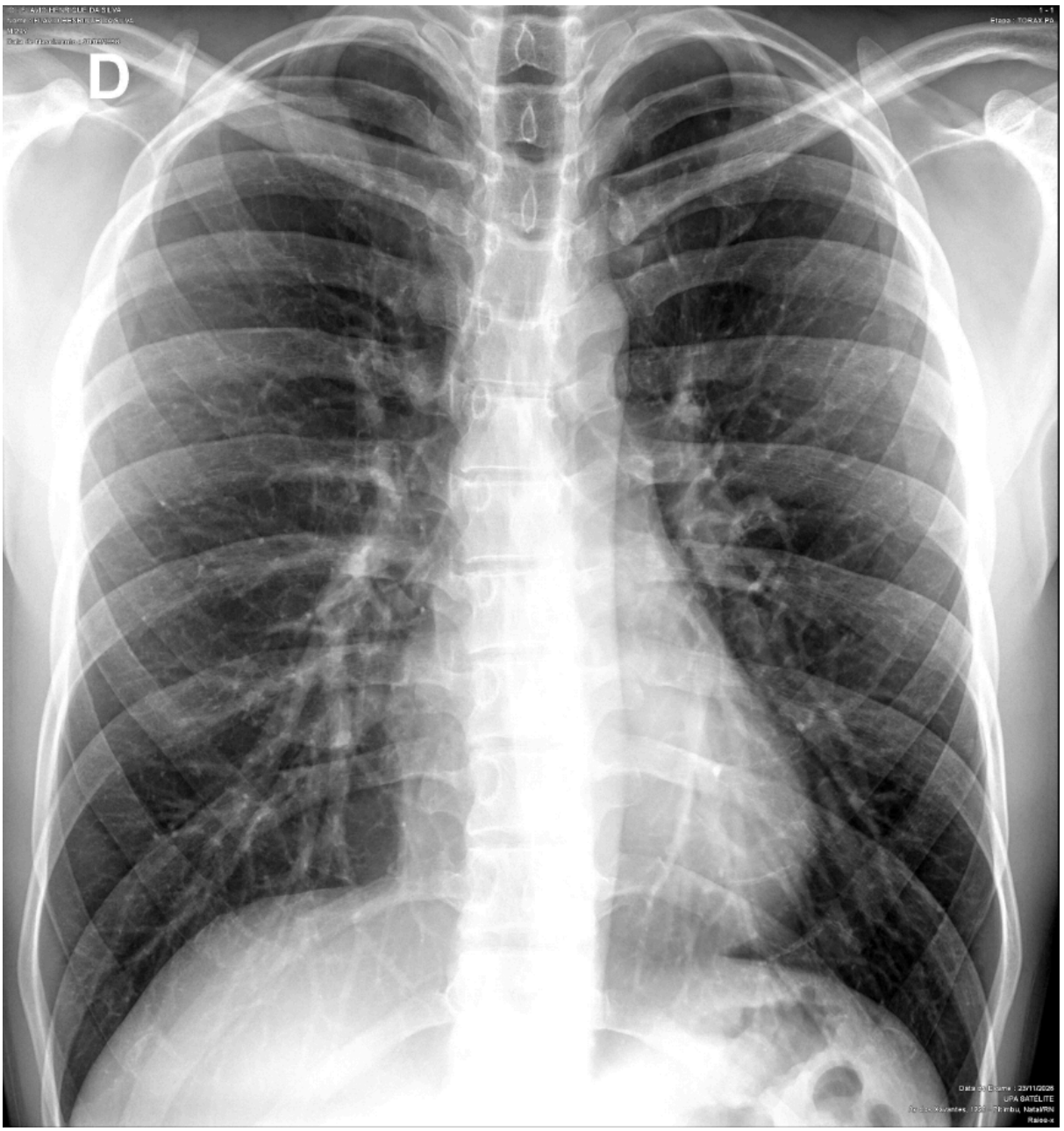

#CASO DANIELSON
PACIENTE COM QUEIXA DE DIARREIA COM MAIS DE 4 EPISODIOS HÁ 8H. RELATA TER COMIDO UM PASTEL FRITO NA NOITE ANTERIOR. EM TEMPO, RELATA NAUSEAS. RELATA REAÇÃO A BUSCOPAM (DESMAIOS SIC).

500ML RL
ONDANSETRONA
DIPIRONA
DEXA

Data: 23/11/2026 13:07:38

URGENTE

Sinais Vitais

Pressão Arterial: **138 x 94**
Frequência Cardiaca: **40**
Temperatura: **Não Informado**
Peso: **Não Informado**

Glicemia: **Não Informado**
Saturação de Oxigênio: **99**
Frequência Respiratória: **Não Informado**

É acidente de trânsito? ● **Não** ○ Sim

É acidente de trabalho? ● **Não** ○ Sim

Histórico Breve

Comorbidades

Observação: **Não Informado**

Nega Comorbidades: **Sim**

Queixas

Observação: **PACIENTE RELATA QUADRO DE DIARREIA E DEMAIS SINTOMAS.**

Náuseas: **Sim**

Dor Abdominal: **Sim**

Medicamentos em Uso

Não Informado

Vacina

Tipo de Animal	Local do Corpo
Não Informado	**Não Informado**