Placa de abdomen

A manera somera, observamos una placa AP, normal. Se observa la sombra hepática, que en situaciones normales impide que las asas intestinales suban al nivel del diafragma en el hemiabdomen derecho. Se observa la burbuja gástrica, no siempre se verá de manera tan clara, otras veces solo se verá el fondo. Observamos también el colon ascendente, la flexura hepática, el colon transverso que asciende hacia la flexura esplénica (importante en la ubicación de la flexura esplénica, es que muchos pacientes pueden presentar dolor en esa área y no saben la causa, podría ser constipación), el colon descendente y aire en la ámpula rectal. Se ven claramente ambos riñones.

¿Cuáles son las indicaciones para una rx de abdomen? A veces es útil:

- Litiasis: cuerpos radiopacos, como las piedras, litos a nivel de la vesícula riñón
- Dilatación de asas: no se ven las asas se ve al aire que está dentro de las asas

¿Cuáles son las placas que se incluyen en una serie de abdomen agudo?

1. Rx de tórax de pie: se puede observar el aire libre a nivel de las cúpulas diafragmáticas, a veces esa placa debe estar de pie
2. Rx de abdomen supino: después del paciente se va a parar
3. Rx de abdomen de pie

En la radiografía izquierda se nota aire, las asas intestinales se ven dilatadas. Cuando esta paciente está acostada, hay una dilatación uniforme de las asas intestinales, pero el problema es que con una sola proyección no se puede hacer un diagnóstico, ella está acostada (esa es la proyección), entonces por eso son al menos 2 a 3 tomas de radiografía de abdomen agudo para descartar una obstrucción a nivel intestinal. ¿Aquí la paciente ya se paró (Rx derecha), entonces qué significa eso? Si tú tienes una obstrucción intestinal, aquí no hay aire en la ámpula rectal (Rx derecha), o sea que hay una zona de transición o algún proceso inflamatorio que no está permitiendo que pase y hay una dilatación proximal, lo que está pasando aquí es que como tú te paras el líquido se tiende a nivelar, entonces por eso es por lo que hay niveles hidroaéreos. Esas líneas rectas son porque el líquido que está dentro de sus intestinos se niveló.

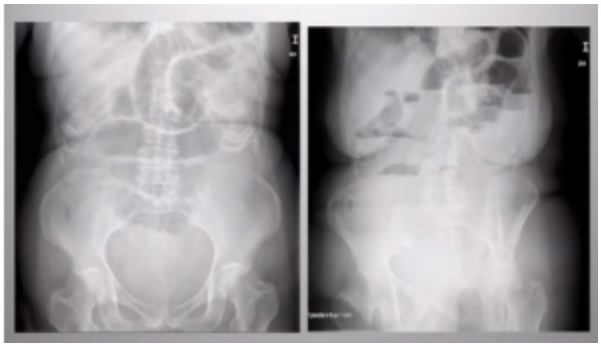

3 diferencias anatómicas entre el delgado y el grueso: en el colon hay austras, tenias (pero no lo vamos a ver en la Rx), y la tercera es que el intestino delgado es liso y en el colon hay apéndices epiplóicos. Entonces, leyendo esta placa se ve la sombra hepática, aquí se ve clarito aire en la ámpula rectal, él te está diciendo que es una Rx acostado; se ve clarito el colon ascendente mírenlo lleno de heces (de salida sabemos que esa px no toma mucha agua), eso es normal en el sentido de que la persona está constipada pero no es una Rx patológica para eso. El 60% de los px que acuden al cuarto de urgencias están constipados y refieren dolor abdominal por eso. Vemos un colon transverso super laxo, ahí hay también popo. Pero esta rx no tiene ninguna dilatación ni de intestino delgado ni grueso. Lo interesante es que aquí no hay dilatación del intestino delgado, no se ven. Lo otro es que se ven clarito las imágenes del psoas. Para los que ven un poco más allá y están enfocados en la clase, ahí se ve clarito el riñón, porotito, entonces estamos hablando de patologías renales o vesicales, ahí hay un lito.



Proyecciones complementarias → Radiografía en Bipedestación - Si necesita complementarlo hay que pedirlo bien. Si al pedir la rx de abdomen no pones AP o PA, la harán acostado y realmente la valoración que se quiere tener para las asas intestinales es que el paciente esté de pie. - Sólo si se sospecha perforación u obstrucción: si estoy mandando una rx para saber si el

paciente tiene un íleo u obstrucción o aire libre por abdomen agudo, entonces a veces uno se preocupa y piensa: “el paciente no se puede parar” pero eso depende, también se puede sentarlo o complementar con otras placas o estudios. Hay que individualizar en cada paciente.



Recomendación: Sistemática de lectura.

1. Mirar nombre y la fecha, porque hay pacientes frecuentes (cada mes va por una radiografía)
2. Evaluar la simetría: ambos flancos
3. Pelvis menor
4. Caderas
5. Contraste aire-líquido
6. 2 imágenes si es necesario
7. Ver los huesos y la simetría.

No olvide:

- Identificar correctamente al paciente-fecha
- ¿Cuál proyección?
- ¿Sospecha perforación? -Rx de tórax BIPER 10-15 min: tiene mayor sensibilidad
- Evalúe globalmente: clips, DIU, bario, artefactos externos.

Intestino delgado ● Posición central ● Válvulas conniventes (típicas del intestino delgado) ○ Cruzan todo el lumen ○ No siempre se van a ver FIGURA- ¿Qué se ven en la imagen? Respuesta: Hay dilatación de las asas del intestino delgado y grueso. Se ve el colon (las austras), distintas a las válvulas conniventes. A nivel más central en el intestino delgado si se ven las válvulas conniventes A nivel de la pelvis se ven 2 flebolitos (piedras) También se puede ver claramente un riñón Veamos, las líneas que discurren vertical y forman haustración es del Intestino grueso - Colon transverso; no debemos confundirlas con las válvulas conniventes que son completamente continuas, además que el Intestino delgado se encuentra hacia el centro. el intestino grueso se encuentra hacia la periferia. Respuesta correcta a esta imagen: hay dilatación de las asas del intestino delgado y del intestino grueso; incluso se puede observar un flebolito o piedra a nivel de la pelvis. El colon recordemos que tiene una posición periférica, el transverso y el sigmoides pueden ser muy cambiantes (abajo, arriba), las tenías cólicas que convergen con los músculos circulares son las que forman las austras y que allí es donde a veces se pueden ver las heces. Cuando nos dices que hay aire en la ampolla rectal, eso quiere decir que el paciente no está obstruido ya que existe paso de aire a través del intestino

