Документ предоставлен КонсультантПлюс

МИНИСТЕРСТВО ЗДРАВООХРАНЕНИЯ РОССИЙСКОЙ ФЕДЕРАЦИИ

КЛИНИЧЕСКИЕ РЕКОМЕНДАЦИИ

ДРУГИЕ АТРОФИЧЕСКИЕ ИЗМЕНЕНИЯ КОЖИ

Кодирование по Международной статистической классификации болезней и проблем, связанных со здоровьем: L90.8

Год утверждения (частота пересмотра): 2023

Возрастная категория: Взрослые

Пересмотр не позднее: 2025

ID: 751

Разработчик клинической рекомендации

- Общероссийская общественная организация "Российское общество дерматовенерологов и косметологов"

Одобрено Научно-практическим Советом Минздрава РФ

Список сокращений

МКБ - Международная классификация болезней

Термины и определения

Атрофия кожи - это патологический процесс, возникающий в результате возрастных, обменных, воспалительных, трофических изменений во всех слоях дермы и эпидермиса, приводящих к дегенерации соединительной ткани в виде уменьшения объема коллагеновых и эластических волокон с исходом в истончение кожи.

1. Краткая информация по заболеванию или состоянию (группы заболеваний или состояний)

1.1 Определение заболевания или состояния (группы заболеваний или состояний)

Атрофия кожи - разнородная группа хронических заболеваний, основным симптомом которых является истончение структур кожи: эпидермиса, дермы и подкожно-жировой клетчатки. В основе процесса лежит полное или частичное разрушение коллагеновых и эластических волокон - одного из главных компонентов соединительной ткани дермы.

1.2 Этиология и патогенез заболевания или состояния (группы заболеваний или состояний)

Этиология и патогенез индивидуальны для каждого типа атрофии.

Принято различать два пути возникновения и развития атрофии кожи: физиологический и патологический. К физиологическому относят старение

(инволюционный процесс) и беременность, все остальные случаи являются следствием патологии

Инволюционная атрофия кожи - это прогрессирующее снижение функций и резервных возможностей кожного покрова в результате воздействия хронологических процессов, зависящих от таких факторов, как ультрафиолетовое облучение, оксидативный стресс, митохондриальная дисфункция и апоптоз клеток кожи, сопровождающийся формированием атрофических изменений в эпидермисе и дерме. [1, 2]

Отмечаются истончение эпидермиса вследствие уменьшения числа рядов мальпигиева слоя и размеров каждой клетки в отдельности, сглаженность эпидермальных выростов, утолщение рогового и недостаточная выраженность зернистого слоя, а также увеличение содержания меланина в клетках базального слоя. Истончение дермы сопровождается деструктивными и гиперпластическими изменениями волокнистых структур, уменьшением числа клеточных элементов, в том числе и тканевых базофилов, утолщением стенок сосудов и атрофией волосяных фолликулов, а также потовых желез. За счет снижения митотической активности базальных кератиноцитов уменьшается интердигитальный индекс - соотношение длины дермо-эпидермального соединения между двумя точками к расстоянию между ними, нарушая передачу нутриентов. Наблюдается атрофия дермы, сокращается количество фибробластов, коллагеновые волокна становятся тоньше, может наблюдаться эластоз, нарушается распределение подкожно-мировой клетчатки [3, 4].

Инволюционная атрофия кожи представляет собой естественный процесс, на который оказывают влияние следующие этиологические факторы:

- хронологические процессы;

- генетические факторы;

- фото-повреждения, вызванные ультрафиолетовым и инфракрасным излучением;

- образ жизни: несбалансированное питание, курение, употребление алкоголя и наркотических веществ;

- катаболические процессы в результате хронических интоксикаций (например, инфекционные и онкологические заболевания, неблагоприятная экологическая обстановка);

- эндокринные нарушения;

- гравитационные изменения [2].

1.3 Эпидемиология заболевания или состояния (группы заболеваний или состояний)

Старение кожи контролируется экзогенными и эндогенными факторами и является неизбежным процессом. В большей степени страдает лицо, поскольку оно подвергается воздействию светового излучения, загрязнений, гравитации и повторяющихся мышечных сокращений, связанных с мимикой, что постепенно приводит к изменению текстуры кожи и контура лица. Половые различия ряда морфофункциональных характеристик кожи определяются в разных возрастных периодах и определяют специфические особенности старения кожи мужчин и женщин. Как у женщин, так и у мужчин процессы старения напрямую связаны с уровнем половых гормонов

У мужчин высокий уровень активности тестостерона и дигидротестостерона

сохраняется достаточно длительное время, что обуславливает пролонгированное сохранение скульптурности лица. Динамические морщины формируются у мужчин и женщин по сходному механизму и с одинаковой локализацией, как результат мимической экспрессии, но у мужчин их выраженность и глубина больше. [4]

Эти различия являются результатом как гормональных изменений, так и различий в образе жизни. При этом у женщин наиболее значимые изменения развиваются в климактерическом периоде и обусловлены эстроген-дефицитным состоянием, в связи с чем их нередко называют "гормональным старением кожи". [4]

1.4 Особенности кодирования заболевания или состояния (группы заболеваний или состояний) по Международной статической классификации болезней и проблем, связанных со здоровьем

L90.8 - Другие атрофические изменения кожи.

1.5 Классификация заболевания или состояния (группы заболеваний или состояний)

Состояние классифицируется в зависимости от причины его возникновения, течения, распространенности.

Выделяют три основных типа старения в зависимости от этиологических факторов [5]:

- Хронологическое (физиологическое) старение;

- Менопаузальное (гормональное) старение;

- Фотостарение.

По И.И. Кольгуненко признаки старения сгруппированы по возрасту в две основные группы [6, 8]:

- до 50 лет появляются признаки преждевременного старения кожи, где выделяют подгруппы:

- от 21 года до 30 лет;

- от 31 года до 40 лет;

- от 41 года до 50 лет;

- от 51 года и старше происходит естественное старение кожи, где выделяют подгруппы:

- Ранняя форма - от 51 года до 60 лет;

- Средняя форма - от 61 года до 75 лет;

- Поздняя форма - от 76 лет и старше.

Автор различает главные (обязательные) и второстепенные (возможные) признаки старения (при этом клинические изменения соотносит с морфологическими) и приводит шесть типов старения [6, 7, 8]:

- Тип "усталое лицо" наблюдается на ранних стадиях старения кожи и проявляется в виде снижением тонуса мягких тканей лица и мышц, сухости и тусклого цвета кожи, раннего

появления складок и морщин в углах рта, слезных борозд, углубления носогубных складок. Эти изменения придают лицу усталый, утомленный вид.

- Мелкоморщинистый тип для которого характерны дегенеративно-дистрофические изменения эпидермиса и дермы, липодистрофия, дегидратация и уменьшение эластичности кожи, множественные мимические морщины

- Деформационный тип обусловлен гравитационным птозом мягких тканей, отечностью

- Комбинированный тип характеризуется сочетанием признаков мелкоморщинистого и деформационного типа

- Мускульный тип характерен для жителей Средней Азии и Дальнего Востока, у которых хорошо развиты мимические мышцы, а подкожно-жировая клетчатка - слабо. Старение лица при данном типе проявляется преимущественно нарушением пигментации, складчатостью кожи верхнего и нижнего века, выраженными носогубными складками, опущенными углами губ. Контуры овала лица сохранены вплоть до глубокой старости.

- Комбинированный тип позднего старения лица и шеи обусловлен поздними стадиями инволюционных изменений - "старчески изнуренное лицо" (после 75 лет).

Главные (обязательные) признаки старения лица и шеи: понижение упругости мягких тканей; сухость и истончение кожи; морщинистость (и складчатость) кожи; старческая деформация.

Второстепенные (возможные) признаки старения лица и шеи: отек и пастозность вокруг глаз; пористость кожи; телеангиэктазии, розацеа, звездчатые ангиомы, "рубиновые тельца"; гипертрихоз (гирсутизм); гиперпигментация; себорейные кератомы, папилломы.

Согласно классификации Пановой О.С. выделяют классы инволюционных изменений кожи лица:

I класс (21 - 30 лет)

A. Поверхностные мимические морщины

B. Мимические и поверхностные статические морщины

C. Мимические и поверхностные статические морщины, начальные изменения текстуры кожи

II класс

A. (31 - 38 лет)

Мимические и статические средней степени выраженности; начальные изменения текстуры кожи

B. (33 - 42 года)

Глубокие мимические, статические средней степени выраженности на фоне изменения текстуры кожи

III класс

A. (39 - 47 лет)

Мимические и статические средней степени выраженности; начальные изменения текстуры кожи

B. (43 - 55 лет)

Глубокие мимические, статические средние, выраженные изменения текстуры кожи, незначительные избытки кожи

C. (47 лет и старше)

Глубокие мимические, статические глубокие морщины, значительные избытки кожи, грубые изменения текстуры кожи

В зависимости от расположения основных возрастных изменений выделяют следующие типы старения лица [7]:

- периорбитальный тип;

- периоральный тип;

- латеральный тип;

- субмандибулярный тип;

- смешанный тип.

1.6 Клиническая картина заболевания или состояния (группы заболеваний или состояний)

Клиническая картина атрофии кожи, вызванной инволюционными изменениями, затрагивает все слои и проявляется в виде гравитационного птоза мягких тканей, истончения эпидермиса, ксероза кожи, отечности, мимических и других морщин, гиперпигментации и сосудистых изменений кожи, изменений овала лица, доброкачественных сенильных образований, а также, в зависимости от области тела, в виде нежелательного роста волос, появления стрий, избытков кожи верхних и нижних век [7, 8, 11].

2. Диагностика заболевания или состояния (группы заболеваний или состояний) медицинские показания и противопоказания к применению методов диагностики

Диагноз устанавливается на основании характерной клинической картины.

2.1 Жалобы и анамнез

В зависимости от типа и стадии старения кожи пациенты могут предъявлять жалобы на сухость кожи, снижение ее упругости и эластичности, отечность, появление динамических и статических морщин, опущение уголков глаз и губ, нарушение линии овала лица, двойной подбородок, избытки кожи верхних и нижних век [7].

При сборе анамнеза следует учитывать наличие вредных привычек, таких как курение, злоупотребление алкоголем, несбалансированное питание, а также проживание в неблагоприятной экологической обстановке, наличие наследственных и других сопутствующих патологий, частота ультрафиолетового облучения, состояние гормонального статуса [2, 12].

2.2 Физикальное обследование

Объективные клинические проявления состояния, выявляемые при физикальном обследовании, см. в разделе "Клиническая картина".

2.3 Лабораторные диагностические исследования

Лабораторные диагностические исследования не применяются.

2.4 Инструментальные диагностические исследования

- Рекомендуется проведение профилометрии пациентам с мимическими и статическими морщинами, гравитационным птозом [13, 30. с. 81].

Уровень убедительности рекомендаций - C (уровень достоверности доказательств 5)

Комментарии: Проведение профилометрии позволяет оценить рельеф кожи и выраженность признаков старения [13, 30. с. 81]. Профилометрия - создание 3D рельефа для оценки состояния морщин и микроструктур кожи до и после лечения путем компьютерного анализа фотографий большого разрешения, полученных с помощью цифровой дерматоскопии. [13].

Рекомендуется проведение мексаметрии пациентам, имеющим очаги гиперпигментации, розацею [26].

Уровень убедительности рекомендаций - C (уровень достоверности доказательств 5)

Комментарии: Проведение мексаметрии позволяет выявить количественное содержание меланина и уровня эритемы в исследуемом участке кожи до и после лечения [26].

Мексаметрия основана на поглощении и отражении света основными хромофорами кожи.

- Рекомендуется проведение вапометрии пациентам с сухостью кожи, снижением ее упругости и эластичности [9, 26].

Уровень убедительности рекомендаций - C (уровень достоверности доказательств 5)

Комментарии: Вапометрия проводится для определения трансэпидермальной потери воды (скорости испарения воды с поверхности кожи) [9].

- Рекомендуется конфокальная лазерная сканирующая микроскопия пациентам с признаками снижения упругости и эластичности кожи [13].

Уровень убедительности рекомендаций - C (уровень достоверности доказательств 5)

Комментарии: Конфокальная лазерная сканирующая микроскопия проводится для раннего обнаружения специфических признаков старения [13]. Характерные признаки старения кожи: эпидермальная атрофия; эпидермальная гиперплазия с неравномерным исчезновением меланина; уменьшение количества и изменение структуры коллагеновых и эластических волокон.

2.5 Иные диагностические исследования

Консультации других специалистов

- Рекомендуется консультация врача-эндокринолога пациентам с гипертрихозом, резким изменением массы тела в сторону уменьшения или увеличения, гиперпигментацией

[30, с. 209], сухостью кожи, склонностью к отекам для исключения эндокринопатий, коррекции гормонального статуса, исключения противопоказаний к терапии и с целью решения вопроса о прогнозировании результатов лечения, а также коррекции рациона питания с целью улучшения эффекта от терапии [15, 30 с. 80].

Уровень убедительности рекомендаций С (уровень достоверности доказательств - 5)

- Рекомендуется консультация врача-терапевта пациентам с гипертрихозом, резким изменением массы тела в сторону уменьшения или увеличения, гиперпигментацией [30, с. 209], сухостью кожи, склонностью к отекам для исключения патологии внутренних органов и выявления противопоказаний для косметологических процедур [15].

Уровень убедительности рекомендаций С (уровень достоверности доказательств - 5)

- Рекомендуется консультация врача-акушера-гинеколога пациенткам в пременопаузе, менопаузе и постменопаузальном периоде с целью коррекции гормонального статуса в [16, 34].

Уровень убедительности рекомендаций С (уровень достоверности доказательств - 5)

- Комментарий: Своевременное назначение заместительной гормональной терапии дает возможность замедлить процессы старения кожи [34].

3. Лечение, включая медикаментозную и немедикаментозную терапии, диетотерапию, обезболивание, медицинские показания и противопоказания к применению методов лечения

Выбор метода коррекции эстетических недостатков, зависит от клинической картины, наличия противопоказаний и оснащения кабинета врача-косметолога.

3.1 Неинвазивные методы

- Рекомендовано использование наружных косметических средств для лечения усталого, мелкоморщинистого, деформационного, комбинированного, мускульного, комбинированного позднего типов старения на весь период лечения с целью очищения, увлажнения, питания и защиты кожи от неблагоприятных факторов окружающей среды [28].

Уровень убедительности рекомендаций С (уровень достоверности доказательств - 5)

Комментарии: Наружные косметические средства могут использоваться в форме моющих средств, лосьонов, гелей, кремов, сывороток-высококонцентрированных косметических продуктов. Выбор наружных косметических средств и их формы осуществляется индивидуально с учетом показаний, индивидуальных особенностей кожи, предпочтений пациента, сезона, климатических условий.

- Рекомендованы массаж лица для лечения усталого, мелкоморщинистого, деформационного, комбинированного, мускульного типов старения - массаж лица медицинский (косметический, пластический), вакуумный массаж кожи, вибрационное воздействие (вибрационно-пластический массаж), криомассаж кожи, броссаж кожи (щеточный массаж) с целью коррекции морщин, вялости кожи и гравитационного птоза мягких тканей, улучшения микроциркуляции [30].

Уровень убедительности рекомендаций С (уровень достоверности доказательств - 5)

Комментарии:

1. Вакуумный массаж кожи проводится курсом 10 процедур (2 - 3 раза в неделю).

2. Массаж лица медицинский (косметический, пластический) проводится курсом 10 процедур (2 - 3 раза в неделю).

Броссаж кожи (щеточный массаж) проводится курсом 10 процедур (2 - 3 раза в неделю).

Вибрационное воздействие (вибрационно-пластический массаж) проводится курсом 10 процедур (2 - 3 раза в неделю).

Криомассаж кожи проводится курсом 10 процедур (2 - 3 раза в неделю).

- Рекомендовано использование ультразвуковых методов воздействия (ультразвуковой пилинг, ультразвуковое лечение кожи (ультразвуковая терапия, высокоинтенсивное сфокусированное ультразвуковое воздействие) для лечения усталого, мелкоморщинистого, деформационного, комбинированного, мускульного типов старения с целью очищения кожи, коррекции ксероза, гиперпигментации, мелких морщин, вялости кожи, коррекции гравитационного птоза мягких тканей [30].

Уровень убедительности рекомендаций С (уровень достоверности доказательств - 5)

Комментарий:

1. Ультразвуковой пилинг с целью очищения кожи и коррекции ксероза - проводится 1 раз в 1 - 2 месяца.

2. Ультразвуковая терапия с целью коррекции гиперпигментации, мелких морщин, вялости кожи - проводится курсом 10 - 15 процедур (2 - 3 раза в неделю) [31].

3. Высокоинтенсивное сфокусированное ультразвуковое воздействие (ультразвуковой лифтинг) с целью коррекции гравитационного птоза мягких тканей - 1 процедура. При необходимости можно повторить процедуру через 1 - 1,5 года [30, 31].

- Рекомендовано использование фототерапевтических (интенсивный импульсный свет) методов и неабляционного лазерного воздействия для лечения усталого, мелкоморщинистого, деформационного, комбинированного, мускульного, позднего типа старения с целью коррекции морщин, вялости кожи, пигментных пятен и сосудистых изменений в эпидермисе и дерме [35, 36].

Уровень убедительности рекомендаций С (уровень достоверности доказательств - 5)

Комментарии:

Фототерапия проводится курсом: 4 - 6 процедур (1 раз в 7 - 10 дней) [35].

Неабляционное лазерное воздействие проводится - 1 раз в 3 недели курс 4 - 6 процедур [20, 36].

Результаты исследований показали, что комбинированное использование лучевого/светового воздействия и филлеров на основе гиалуроновой кислоты, с целью коррекции возрастных изменений, является безопасным и повышает эффективность обеих процедур [21].

Уровень убедительности рекомендаций С (уровень достоверности доказательств - 5)

- Рекомендовано применение дерматологических пилингов для лечения усталого,

мелкоморщинистого, деформационного, комбинированного, мускульного, позднего типа старения с целью коррекции ксероза, гиперпигментации, мелких морщин, вялости кожи [32, 37]:

- поверхностые химические пилинги проводятся курсом: 4 - 5 процедур (1 раз в 7 - 10 дней) [37]

- срединные химические пилинги проводятся курсом: 3 - 5 процедур (1 раз в 3 - 4 недели) [30]

Уровень убедительности рекомендаций C (уровень достоверности доказательств - 5)

- Рекомендовано использование микротокового воздействия при заболеваниях кожи и подкожной клетчатки для лечения усталого, мелкоморщинистого, деформационного, комбинированного, мускульного типа старения с целью коррекции отечности, гравитационного птоза мягких тканей, морщин, вялости кожи, восстановления мышечного тонуса [29]:

микротоковое воздействия при заболеваниях кожи и подкожной клетчатки курсом 10 процедур (2 - 3 раза в неделю).

Уровень убедительности рекомендаций C (уровень достоверности доказательств - 5)

Комментарии: выбор параметров процедуры зависит от исходного состояния мышечного тонуса, толщины кожи и подкожной клетчатки, степени гидратации подлежащих тканей и площади электродов [29].

- Рекомендовано использование электростимуляции мышц для лечения усталого, деформационного, комбинированного, мускульного типа старения для коррекции гравитационного птоза мягких тканей, восстановления мышечного тонуса, уменьшения избытков подкожно-жировой клетчатки:

Электростимуляция мышц лица курсом 10 процедур (2 - 3 раза в неделю) [30].

Уровень убедительности рекомендаций C (уровень достоверности доказательств - 5)

Комментарии: выбор параметров процедуры зависит от исходного мышечного тонуса, толщины кожи и подкожной клетчатки, степени гидратации подлежащих тканей и площади электродов [30].

- Рекомендовано воздействие тока высокой частоты на кожу (RF-радиочастотная терапия) для лечения усталого, мелкоморщинистого, деформационного, комбинированного, мускульного типа старения с целью коррекции морщин, вялости кожи, гравитационного птоза мягких тканей [30, 36].

Уровень убедительности рекомендаций C (уровень достоверности доказательств - 5)

Комментарии: RF - радиочастотная терапия - курс 3 - 5 сеансов (1 раз в месяц) [30, 36].

3.2 Инвазивные методы

- Рекомендовано введение искусственных имплантатов в мягкие ткани (мезотерапия, биоревитализация) для лечения усталого, мелкоморщинистого, деформационного, комбинированного, мускульного, комбинированного позднего типа старения с целью лечения ксероза кожи, гиперпигментации, мелких морщин, вялости и сосудистых аномалий кожи, для подготовки к процедуре пилинга, лазерного воздействия, пластическим

операциям [17].

Уровень убедительности рекомендаций C (уровень достоверности доказательств - 4)

Комментарий:

Мезотерапия проводится курсом из 5 процедур (1 раз в неделю). Выбор препарата для мезотерапии зависит от показаний к его применению.

Биоревитализация проводится курсом из 4 - 6 процедуры (1 раз в 2 недели). Выбор препарата для биоревитализации зависит от показаний к его применению.

- Рекомендовано введение инъекционных тканевых наполнителей на основе гиалуроновой кислоты, коллагена, гидроксиапатита кальция, полимолочной кислоты для лечения усталого, мелкоморщинистого, деформационного, комбинированного, мускульного, позднего типа старения с целью коррекции морщин средней степени глубины, а также для коррекции глубоких морщин и складок [19, 39]:

контурная пластика с использованием инъекционных тканевых наполнителей [19, 39].

Уровень убедительности рекомендаций C (уровень достоверности доказательств - 5)

Комментарий: Выбор тканевого наполнителя и кратность проведения процедур зависит от его свойств и показаний к применению.

- Рекомендовано проведение лазерной шлифовки кожи (абляционный и неабляционный фракционный лазерный фототермолиз) для лечения мелкоморщинистого, деформационного, комбинированного, мускульного, комбинированного позднего типа старения с целью коррекции гравитационного птоза, морщин, вялости кожи [32].

Уровень убедительности рекомендаций C (уровень достоверности доказательств - 5)

Абляционный фракционный лазерный фототермолиз проводится с использованием углекислотного лазера или эрбиевого лазера на итрий-алюминиевом гранате Er.YAG [35].

Неабляционный фракционный лазерный фототермолиз проводится с использованием эрбиевого лазера на стекле Er.Glass [35].

Комментарий:

Результаты исследований показали, что комбинированное использование лазерного воздействия и филлеров на основе гиалуроновой кислоты, с целью коррекции возрастных изменений, является безопасным и повышает эффективность обеих процедур [21].

- Рекомендовано внутримышечное введение лекарственных препаратов (периферических миорелаксантов) для лечения усталого, мелкоморщинистого, деформационного, комбинированного, мускульного типа старения, с целью коррекции гиперактивности мимических мышц и сглаживания мимических морщин [38]:

Ботулинический токсин типа A - гемагглютинин комплекс**. Интервалы между инъекциями составляют 3 - 4 месяца [38].

Уровень убедительности рекомендаций B (уровень достоверности доказательств - 4)

Комментарии: Комбинация применения ботулинического токсина типа A - гемагглютинин комплекса** с дерматологическим пилингом потенцирует омолаживающий эффект этих процедур. Расслабление лицевых мышц, ответственных за динамические

морщины, способствует ремоделированию коллагена и стимуляции регенерации кожи. [24].

4. Медицинская реабилитация, медицинские показания и противопоказания к применению методов реабилитации

Не разработана

5. Профилактика и диспансерное наблюдение, медицинские показания и противопоказания к применению методов профилактики

Не разработана

6. Организация оказания медицинской помощи

Ведение пациентов с другими атрофическими изменениями кожи осуществляется амбулаторно.

7. Дополнительная информация (в том числе факторы, влияющие на исход заболевания или состояния)

На исход состояния могут повлиять сопутствующие заболевания и эндокринная патология. Для профилактики инволюционных изменений кожи рекомендовано применение наружных косметических средств с целью очищения, увлажнения, питания и защиты кожи от неблагоприятных факторов окружающей среды [28].

Важным является правильный образ жизни - соблюдение режима труда, сна и отдыха, правильное питание, гигиенический уход за кожей, отказ от курения и вредных привычек, регулярные физические нагрузки [31].

Критерии оценки качества медицинской помощи

	Критерии качества	Уровень достоверности доказательств	Уровень убедительности доказательств
1	Проведена терапия неинвазивными методами: наружные косметические средства и/или массаж лица медицинский, и/или вакуумный массаж кожи, и/или броссаж кожи, и/или вибрационное воздействие, и/или криомассаж кожи, и/или ультразвуковые методы воздействия, и/или фототерапевтические методы, и/или неабляционное лазерное воздействие, и/или дерматологические пилинги, и/или микротоковое воздействие, и/или электростимуляция мышц лица, и/или воздействие тока высокой частоты на кожу	5	C
2	Проведена терапия инвазивными методами: введение искусственных имплантатов в мягкие ткани и/или введение инъекционных тканевых наполнителей, и/или проведение	5	C

	лазерной шлифовки кожи, и/или внутримышечное введение лекарственных препаратов (Ботулинический токсин типа А - гемагглютинин комплекс**)		

Список литературы

1. Мантурова Н.Е., Городилов Р.В, Кононов А.В. Старение кожи: механизмы формирования и структурные изменения//Анналы пластической, реконструктивной и эстетической хирургии - 2010 г. - 1 - С. 88 - 92

2. Calleja-Agius J, Muscat-Baron Y, Britcat MP. Skin ageing. Menopause Int. 2007 Jun; 13(2): 60-4.

3. Khavkin J, Ellis DA. Aging skin: histology, physiology, and pathology. Facial Plast Surg Clin North Am. 2011 May; 19(2): 229-34. doi: 10.1016/j.fsc.2011.04.003. PMID: 21763983.

4. И.О. Смирнова. Функциональная морфология старения кожи//Успехи геронтол. - 2004. - Вып. 13. - С. 44 - 51

5. Аравийская Е.Р. Коррекция возрастных изменений кожи: современные направления в средствах для ухода за кожей//В: Сборник статей научно-практического общества врачей косметологов Санкт-Петербурга, СПб МАПО, кафедра медицинской косметологии. - 2006. - вып. 7. - с. 32 - 33

6. Кольгуненко И.И. Основы геронтокосметологии. М.: Медицина, 1974. 222 с.

7. Патент РФ N 2016149033/13.12.2016 Способ определения топографических типов старения лица//Патент России N RU 2651061 C1 2018 Бюл. N 11/Хвиюзова И.В.

7. Руководство по косметологии/под ред. А.А. Кубанова, Н.Е. Мантуровой, Ю.А. Галлямовой. - М.: АНО Изд. Дом "Науч. образование", 2020. - 728

8. Потапова С.Н. Основы геронтокосметологии. М: Медицина 1977.

9. Г.В. Золотенкова, С.Б. Ткаченко, Ю.И. Пиголкин Современные неинвазивные методы оценки возрастных изменений кожи//Судебно-медицинская экспертиза - 1 - 2015 - С. 26 - 30

10. Bont F, Girard D, Archambault JC, Desmouli re A. Skin Changes During Ageing. Subcell Biochem. 2019; 9l: 249 - 280.

11. Lee CM, Watson REB, Kleyn CE. The impact of perceived stress on skin ageing. J Eur Acad Dermatol Venereol. 2020 an; 34(1): 54 - 58.

12. Труханов А.И., Жукова И.К., Толкачева А.А., Щукина Е.В., Кветной И.М. Применение терапевтического воздействия аргоновой плазмы в терапевтической косметологии//Вестник восстановительной медицины - N 2 - 2015 - С. 21 - 30

13. Longo C. Well-aging: Early Detection of Skin Aging Signs. Dermatol Clin. 2016 Oct; 34(4): 513 - 518.

14. Zhang S, Duan E. Fighting against Skin Aging: The Way from Bench to Bedside. Cell Transplant. 2018 May; 27

15. Zouboulis CC, Ganceviciene R, Liakou AI, Theodoridis A, Elewa R, Makrantonaki E. Aesthetic aspects of skin aging, prevention, and local treatment. Clin Dermatol. 2019 Jul - Aug; 37

16. Emerson R, Ash C, Town G, Donne K, Omi T, Daniel G. Pigmentation: selective photothermolysis or non-specific skin necrosis using different intense pulsed light systems? J Cosmet Laser Ther. 2013 Jun; 15(3): 133 - 42.

17. Sparavigna A, Tenconi B, De Ponti I. Antiaging, photoprotective, and brightening activity in biorevitalization: a new solution for aging skin. Clin Cosmet Investig Dermatol. 2015 Feb 10; 8: 57 - 65.

18. Sparavigna A, Fino P, Tenconi B, Giordan N, Amorosi V, Scuderi N. A new dermal filler made of cross-linked and auto-cross-linked hyaluronic acid in the correction of facial aging defects. J Cosmet Dermatol. 2014 Dec; 13

19. Kono T, Groff WF, Sakurai H, Takeuchi M, Yamaki T, Soejima K, Nozaki M. Comparison study of intense pulsed light versus a long-pulse pulsed dye laser in the treatment of facial skin rejuvenation. Ann Plast Surg. 2007 Nov; 59

20. Urdiales-G lvez F, Mart n-S nchez S, Ma z-Jim nez M, Castellano-Miralla A, Lionetti-Leone L. Concomitant Use of Hyaluronic Acid and Laser in Facial Rejuvenation. Aesthetic Plast Surg. 2019 Aug; 4

21. Kim JK, Roh MR, Park GH, Kim YJ, Jeon IK, Chang SE. Fractionated microneedle radiofrequency for the treatment of periorbital wrinkles. J Dermatol. 2013 Mar; 40(3): 172-6.

22. Carruthers J, Carruthers A. Botulinum toxin in facial rejuvenation: an update. Dermatol Clin. 2009 Oct; 27

23. O"Connor AA, Lowe PM, Shumack S, Lim AC. Chemical peels: A review of current practice. Australas J Dermatol. 2018 Aug; 59(3): 171 - 181.

24. Graivier MH, Bass LS, Busso M, Jasin ME, Narins RS, Tzikas TL. Calcium hydroxylapatite (Radiesse) for correction of the mid and lower face: consensus recommendations. Plast Reconstr Surg. 2007 Nov; 120

25. Shanbhag S, Nayak A, Narayan R, Nayak UY. Anti-aging and Sunscreens: Paradigm Shift in Cosmetics. Adv Pharm Bull. 2019 Aug; 9(3): 348 - 359.

26. Г.В. Золотенкова, Ю.Е. Морозов, С.Б. Ткаченко, Ю.И. Пиголкин. Возрастные изменения структурно-функциональных показателей кожи//ДК: 343.982.323-57.017.6-611.77

27. Sunder S. Relevant Topical Skin Care Products for Prevention and Treatment of Aging Skin. Facial Plast Surg Clin North Am. 2019 Aug; 27(3): 413 - 418.

28. А.В. Левкович, В.С. Мельник. Аппаратная косметология - М. 2002 - 156 с.: (61 - 66).

29. А.В. Левкович, В.С. Мельник, Физиотерапия в эстетической медицине, Практическое пособие для косметологов. М.: глобус, 2009, М.: 496 стр. 119 - 130, 149 - 154, 277 - 283, 294 - 299.

30. О.М. Бурылина, А.В. Карпова, Косметология: клиническое руководство - М.: ГЭОТАР-Медиа, 2018. - 744 с.: 176, 424, 490 - 491, 494

31. Е.И. Касихина. Гиперпигментация: современные возможности терапии и профилактики//Лечащий врач 2011

32. А.М. Соловьев, К.Б. Ольховская Применение лазера в дерматологии и косметологии//Лечащий врач 2005

33. М.М. Карабут, Н.Д. Гладкова, Ф.И. Фельдштейн Фракционный лазерный фототермолиз в лечении кожных дефектов: возможности и эффективность (обзор)//СТМ

2006 N 2

34. С.В. Батыршина Кожа и женские половые гормоны. Влияние заместительной гормональной терапии на состояние кожи//Практическая медицина 2015 N 1

35. А.В. Левкович, В.С. Мельник Лазерные и световые нелазерные технологии в косметологии. - М.: 2008. - 208 с.: 20, 22, 98, 153

36. Лазеро- и светолечение: Т.2 / под ред. Дейвида Дж. Голдберга; перевод с англ. под общей редакцией В.А. Виссарионова. - М.: ООО "Рид Элсивер", 2010 - 152 с.: с. 52 - 53, с. 66 - 83

37. Косметический пилинг: теоретические и практические аспекты. Сборник статей. Общ. ред. Е.И. Эрнандес. - М.: ООО "Фирма "Клавель", 2003. - 214 с.: с. 111 - 115

38. Азбука ботулинотерапии: научно-практическое издание/под. ред. С.Л. Тимербаевой. - М.: Практическая медицина, 2014. - 416 с.: с. 36, 306 - 321, 316

39. Контурная и объемная пластика/под. ред. Дж. Каррадерз и А. Каррадерз; перевод с англ. под общей редакцией В.А. Виссарионова. - М.: ООО "Рид Элсивер", 2010. - 224 с.: с. 25 - 37, 104 - 106, 120 - 124

Приложение А1

СОСТАВ
РАБОЧЕЙ ГРУППЫ ПО РАЗРАБОТКЕ И ПЕРЕСМОТРУ
КЛИНИЧЕСКИХ РЕКОМЕНДАЦИЙ

1. Кубанов Алексей Алексеевич - академик РАН, президент ООО "РОДВК", директор ФГБУ "ГНЦДК" Минздрава России.

2. Кондрахина Ирина Никифоровна - доктор медицинских наук, заведующий консультативно-диагностического центра ФГБУ "ГНЦДК" Минздрава России, член "РОДВК".

3. Галлямова Юлия Альбертовна - доктор медицинских наук, профессор, профессор кафедры дерматовенерологии и косметологии ФГОУ ДПО "Российская медицинская академия непрерывного профессионального образования", член "РОДВК".

4. Махакова Юлия Буяндылгеровна - кандидат медицинских наук, заведующий образовательным отделом ФГБУ "ГНЦДК" Минздрава России, член "РОДВК".

5. Алифанова Ирина Сергеевна - врач-косметолог консультативно-диагностического центра ФГБУ "ГНЦДК" Минздрава России, член "РОДВК".

6. Колсанова Ольга Александровна - кандидат медицинских наук, главный внештатный врач-косметолог Минздрава Самарской области, член "РОДВК".

7. Егорова Елена Петровна - врач-косметолог консультативно-диагностического центра ФГБУ "ГНЦДК" Минздрава России, член "РОДВК".

Конфликт интересов: Авторы заявляют об отсутствии конфликта интересов.

Приложение А2

МЕТОДОЛОГИЯ РАЗРАБОТКИ КЛИНИЧЕСКИХ РЕКОМЕНДАЦИЙ

Целевая аудитория данных клинических рекомендаций:

1. Врачи-специалисты: дерматовенерологи, косметологи.

2. Ординаторы и слушатели циклов повышения квалификации по указанной специальности.

Таблица 1. Шкала оценки уровней достоверности доказательств (УДД) для методов диагностики (диагностических вмешательств)

УДД	Расшифровка
1	Систематические обзоры исследований с контролем референсным методом или систематический обзор рандомизированных клинических исследований с применением мета-анализа
2	Отдельные исследования с контролем референсным методом или отдельные рандомизированные клинические исследования и систематические обзоры исследований любого дизайна, за исключением рандомизированных клинических исследований, с применением мета-анализа
3	Исследования без последовательного контроля референсным методом или исследования с референсным методом, не являющимся независимым от исследуемого метода или нерандомизированные сравнительные исследования, в том числе когортные исследования
4	Несравнительные исследования, описание клинического случая
5	Имеется лишь обоснование механизма действия или мнение экспертов

Таблица 2. Шкала оценки уровней достоверности доказательств (УДД) для методов профилактики, лечения и реабилитации (профилактических, лечебных, реабилитационных вмешательств)

УДД	Расшифровка
1	Систематический обзор РКИ с применением мета-анализа
2	Отдельные РКИ и систематические обзоры исследований любого дизайна, за исключением РКИ, с применением мета-анализа
3	Нерандомизированные сравнительные исследования, в т.ч. когортные исследования
4	Несравнительные исследования, описание клинического случая или серии случаев, исследования "случай-контроль"

5	Имеется лишь обоснование механизма действия вмешательства (доклинические исследования) или мнение экспертов

Таблица 3. Шкала оценки уровней убедительности рекомендаций (УУР) для методов профилактики, диагностики, лечения и реабилитации (профилактических, диагностических, лечебных, реабилитационных вмешательств)

УУР	Расшифровка
A	Сильная рекомендация (все рассматриваемые критерии эффективности (исходы) являются важными, все исследования имеют высокое или удовлетворительное методологическое качество, их выводы по интересующим исходам являются согласованными)
B	Условная рекомендация (не все рассматриваемые критерии эффективности (исходы) являются важными, не все исследования имеют высокое или удовлетворительное методологическое качество и/или их выводы по интересующим исходам не являются согласованными)
C	Слабая рекомендация (отсутствие доказательств надлежащего качества (все рассматриваемые критерии эффективности (исходы) являются неважными, все исследования имеют низкое методологическое качество и их выводы по интересующим исходам не являются согласованными)

Порядок обновления клинических рекомендаций.

Механизм обновления клинических рекомендаций предусматривает их систематическую актуализацию - не реже чем один раз в три года, а также при появлении новых данных с позиции доказательной медицины по вопросам диагностики, лечения, профилактики и реабилитации конкретных заболеваний, наличии обоснованных дополнений/замечаний к ранее утвержденным КР, но не чаще 1 раза в 6 месяцев.

Приложение А3

СПРАВОЧНЫЕ МАТЕРИАЛЫ, ВКЛЮЧАЯ СООТВЕТСТВИЕ ПОКАЗАНИЙ К ПРИМЕНЕНИЮ И ПРОТИВОПОКАЗАНИЙ, СПОСОБОВ ПРИМЕНЕНИЯ И ДОЗ ЛЕКАРСТВЕННЫХ ПРЕПАРАТОВ, ИНСТРУКЦИИ ПО ПРИМЕНЕНИЮ ЛЕКАРСТВЕННОГО ПРЕПАРАТА

Данные клинические рекомендации разработаны с учетом следующих нормативно-правовых документов:

1. Порядок оказания медицинской помощи по профилю "дерматовенерология", утвержденный Приказом Министерства здравоохранения Российской Федерации N 924н от 15 ноября 2012 г.

2. Порядок оказания медицинской помощи по профилю "косметология", утвержденный Приказом Министерства здравоохранения и социального развития

Российской Федерации N 381н от 18.04.2012 (ред. от 21.02.2020).

Приложение А3-1

КЛАССИФИКАЦИЯ
ВОЗРАСТНЫХ ИЗМЕНЕНИЙ КОЖИ ЛИЦА (ПАНОВА О.С. 2000)

I класс (21 - 30 лет)

A. Поверхностные мимические морщины

B. Мимические и поверхностные статические морщины

C. Мимические и поверхностные статические морщины, начальные изменения текстуры кожи

II класс

A. (31 - 38 лет)

Мимические и статические средней степени выраженности; начальные изменения текстуры кожи

B. (33 - 42 года)

Глубокие мимические, статические средней степени выраженности на фоне изменения текстуры кожи

III класс

A. (39 - 47 лет)

Мимические и статические средней степени выраженности; начальные изменения текстуры кожи

B. (43 - 55 лет)

Глубокие мимические, статические средние, выраженные изменения текстуры кожи, незначительные избытки кожи

C. (47 лет и старше)

Глубокие мимические, статические глубокие морщины, значительные избытки кожи, грубые изменения текстуры кожи

Приложение А3-2

ПРИЗНАКИ

СТАРЕНИЯ В ВОЗРАСТНЫХ ГРУППАХ (КОЛЬГУНЕНКО И.И. 1974)

1 группа - до 50 лет (признаки преждевременного старения кожи)

Подгруппы:

- от 21 года до 30 лет;

- от 31 года до 40 лет;

- от 41 года до 50 лет;

2 группа - от 51 года и старше (признаки естественного старения кожи)

Подгруппы:

- от 51 года до 60 лет - ранняя форма;

- от 61 года до 75 лет - средняя форма;

- от 76 лет и старше - поздняя форма.

Приложение А3-3

КЛАССИФИКАЦИЯ ТИПОВ СТАРЕНИЯ КОЖИ ЛИЦА (КОЛЬГУНЕНКО И.И. 1974)

- Тип "усталое лицо" наблюдается на ранних стадиях старения кожи и проявляется снижением тонуса мягких тканей лица и мышц, сухостью и тусклым цветом кожи, ранним появлением складок и морщин в углах рта, слезных борозд, углублением носогубных складок. Эти изменения придают лицу усталый, утомленный вид.

- Мелкоморщинистый тип характеризуется дегенеративно-дистрофическими изменениями эпидермиса и дермы, липодистрофией, дегидратацией и уменьшением эластичности кожи, множественными мимическими морщинами

- Деформационный тип обусловлен гравитационным птозом мягких тканей, отечностью

- Комбинированный тип характеризуется сочетанием признаков мелкоморщинистого и деформационного типа

- Мускульный тип характерен для жителей Средней Азии и Дальнего Востока. Старение лица проявляется преимущественно нарушением пигментации, складчатостью кожи верхнего и нижнего века, выраженными носогубными складками, опущенными углами губ. Контуры овала лица сохранены вплоть до глубокой старости.

- Комбинированный тип позднего старения лица и шеи - "старчески изнуренное лицо" (после 75 лет).

Главные (обязательные) признаки старения лица и шеи: понижение упругости мягких тканей; сухость и истончение кожи; морщинистость (и складчатость) кожи; старческая

деформация.

Второстепенные (возможные) признаки старения лица и шеи: отек и пастозность вокруг глаз; пористость кожи; телеангиэктазии, розацеа, звездчатые ангиомы, "рубиновые тельца"; гипертрихоз (гирсутизм); гиперпигментация; себорейные кератомы, папилломы.

Приложение Б

АЛГОРИТМЫ ДЕЙСТВИЙ ВРАЧА

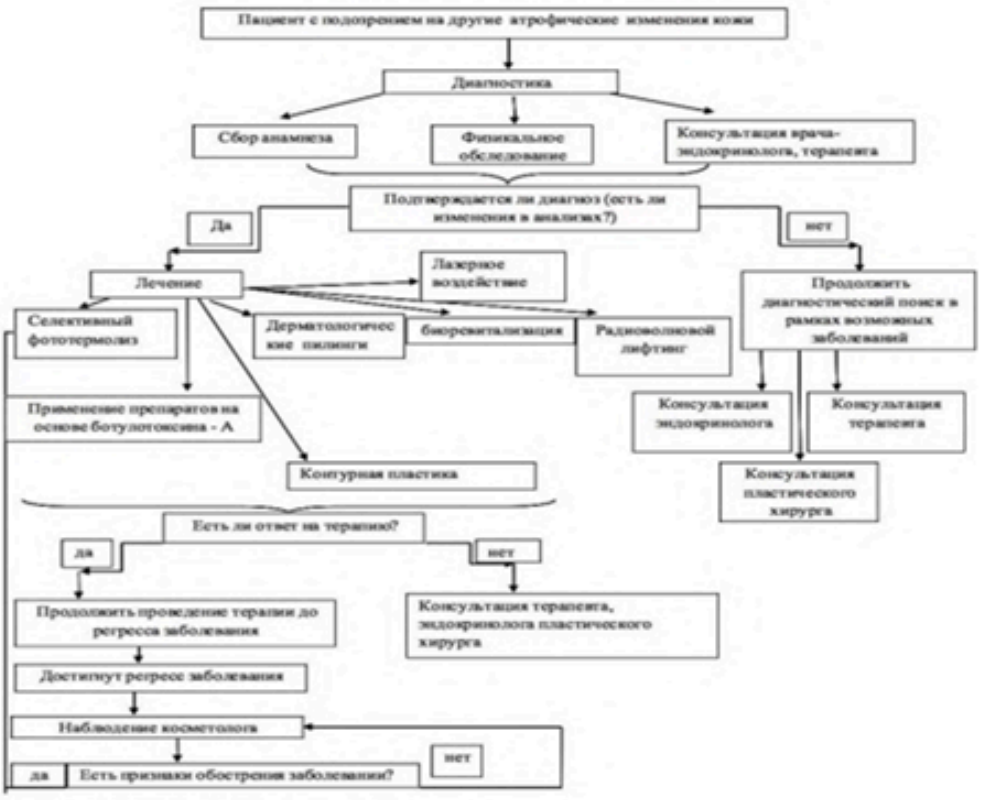

Приложение В

ИНФОРМАЦИЯ ДЛЯ ПАЦИЕНТА

Пациентам необходимо помнить о соблюдении правил здорового образа жизни, рекомендуется отказаться от вредных привычек, придерживаться правильного питания. Важно ежедневно очищать и тонизировать кожу, использовать другие наружные средства для ухода, подобранные в соответствии типом кожи.

Приложение Г1 - ГN

ШКАЛЫ ОЦЕНКИ, ВОПРОСНИКИ И ДРУГИЕ ОЦЕНОЧНЫЕ ИНСТРУМЕНТЫ СОСТОЯНИЯ ПАЦИЕНТА, ПРИВЕДЕННЫЕ В КЛИНИЧЕСКИХ РЕКОМЕНДАЦИЯХ

Отсутствуют