Ситуаційна задача №1

Інструкція: ОЗНАЙОМТЕСЯ З СИТУАЦІЄЮ І ДАЙТЕ РОЗГОРНУТІ ВІДПОВІДІ НА ЗАПИТАННЯ

Сімейний лікар під час огляду хворої К., 57 років, зазначає скарги на головний біль у потиличній ділянці, блювання, запаморочення, миготіння мушок перед очима. З медичного анамнезу з'ясувалося, що ці явища розвивалися сьогодні в другій половині дня. До цього до лікаря не звертався. Головні болі турбували періодично протягом кількох років, але хворий не надавав їм значення і до лікарів не звертався.

При огляді стан середнього ступеню важкості. Температура тіла 36,4 С. Шкірні покриви блідо-рожеві, помірно вологі. Маса тіла – 88 кг, зріст – 162 см. ОТ – 98 см. При аускультації дихання везикулярне, SpO2 - 98%. Ліва межа відносної серцевої тупості на 1,5 см назовні від середньо-ключичної лінії. Тони серця приглушені, різкий акцент 2-го тону на аорті. ЧСС 92 на хв., пульс твердий, напружений, 92 на хв. АТ 200/110 мм.рт.ст. Живіт м’який, при пальпації безболісний, ознак абдомінальної патології не виявлено. Симптом постукування негативний з обох боків.

Запитання:

1. Сформулюйте й обґрунтуйте найбільш ймовірний діагноз основного захворювання.
2. Визначте маршрут пацієнта, діагностичну та терапевтичну тактику ведення
3. Назвіть необхідні додаткові дослідження.
4. Перелічіть можливі ускладнення та визначте вірогідність і ризики їх виникнення.
5. Визначте Вашу тактику щодо прогнозу перебігу і профілактики основного захворювання.
6. Продемонструйте техніку вимірювання артеріального тиску.

Додаток до задачі № 1

ЗАГАЛЬНИЙ КЛІНІЧНИЙ АНАЛІЗ КРОВІ		
WBC	5.13	10*9/L
RBC	4.55	10*12/L
HGB	118	g/L
PLT	314	10*9/L
ESR	45	mm/h

Додаток до задачі № 1

ЛІПІДОГРАМА		
Загальний холестерин	8.4	ммоль/л
Холестерин-ЛПВЩ	0.45	ммоль/л
Холестерин-ЛПНЩ	7.1	ммоль/л
Тригліцериди	1.2	ммоль/л
Коефіцієнт атерогенності	17.7	

ЕКГ до задачі 1

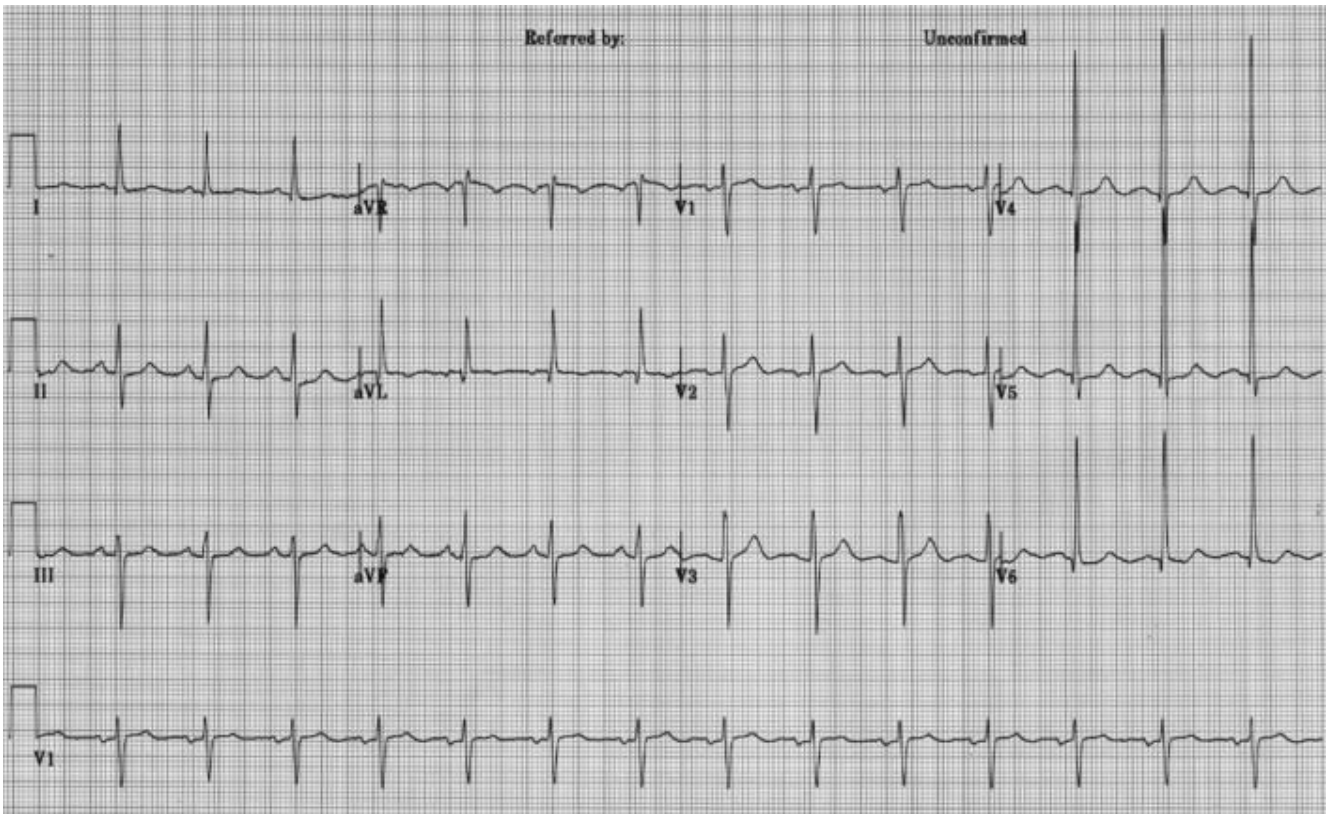

Ситуаційна задача №2

Інструкція: ОЗНАЙОМТЕСЯ З СИТУАЦІЄЮ І ДАЙТЕ РОЗГОРНУТІ ВІДПОВІДІ НА ЗАПИТАННЯ

До фельдшера звернувся хворий О., 42 років, зі скаргами на часті головні болі, періодичні запаморочення, оніміння пальців рук, поганий сон. Під час ходьби виникають стискаючі болі в ногах, пацієнт починає накульгувати, у спокої болі зникають. Хворий близько півроку.

Об'єктивно: температура 36,5 С. Загальний стан - задовільний. Шкіра чиста, блідо-рожева, помірно волога. Дихання везикулярне, хрипів немає. Ліва межа відносної серцевої тупості на 0,5 см назовні від середньоключичної лінії. Тони серця приглушені, акцент 2-го тону на аорті. Пульс 74 на хв., ритмічний, напружений, на артеріях тилу стопи пульсація різко знижена. АТ 180/90 мм рт.ст. Абдомінальної патології не виявлено. Симптом постукування негативний з обох боків.

Завдання

1. Сформулюйте й обґрунтуйте ймовірний діагноз.
2. Назвіть необхідні додаткові дослідження.
3. Перелічіть можливі ускладнення.
4 Визначте Вашу тактику щодо пацієнта, розкажіть про принципи лікування, прогноз і профілактику захворювання.
5. Продемонструйте техніку дослідження пульсу.

Додаток до задачі № 2

ЛІПІДОГРАМА		
Загальний холестерин	5.64	ммоль/л
Холестерин-ЛПВЩ	0.97	ммоль/л
Холестерин-ЛПНЩ	3.7	ммоль/л
Тригліцериди	7.82	ммоль/л
Коефіцієнт атерогенності	4.81	

ЕКГ до задачі 1

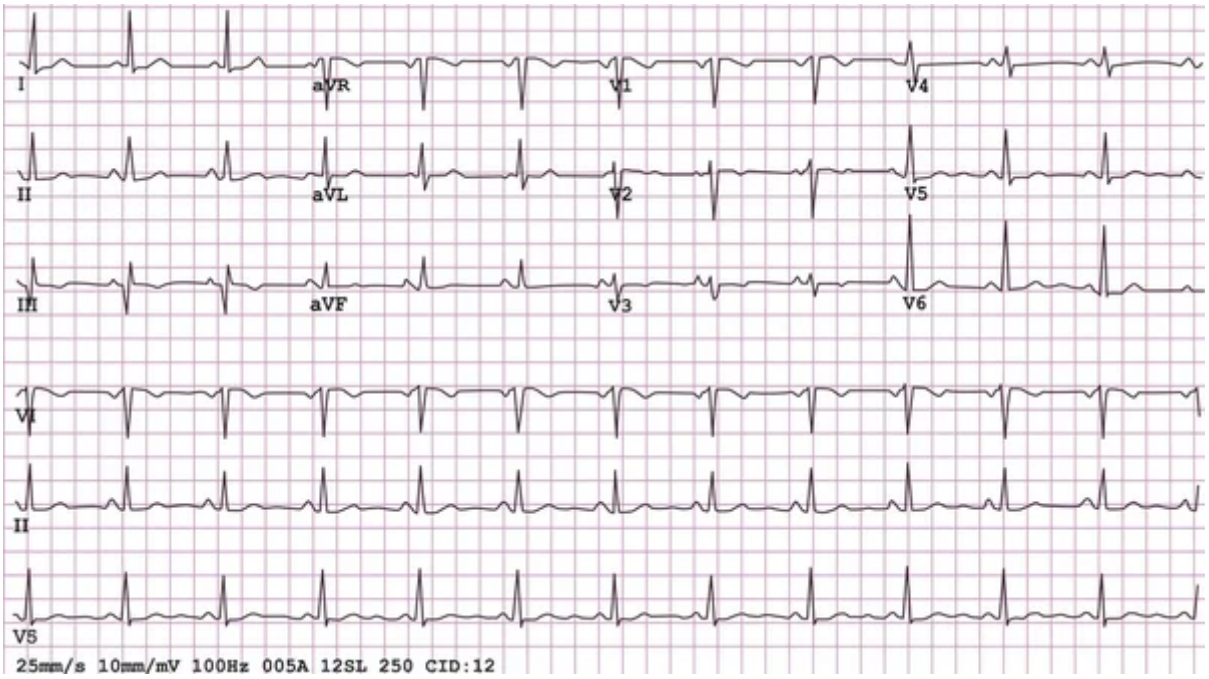

Ситуаційна задача №3

Інструкція: ОЗНАЙОМТЕСЯ З СИТУАЦІЄЮ І ДАЙТЕ РОЗГОРНУТІ ВІДПОВІДІ НА ЗАПИТАННЯ

Хворий К., 48 років, поступив у клініку зі скаргами на задишку в спокої, що посилюється при невеликому фізичному навантаженні, кровохаркання і болі в правому боці при диханні, запаморочення, які з'явилися добу тому. Задишку відчуває протягом 2-х років після перенесеної застуди. Протягом цього часу кровохаркання та інтенсивний болі в боці повторювалися тричі. З моменту появи задишки з'явилися набряки на ногах. 1 рік тому визнаний інвалідом II групи.

Під час огляду: Стан важкий. Шкірні покриви бліді, акроціаноз, набряки ніг, невеликі набряки на попереку, роздуті шийні вени, помірна іктеричність склер. ЧД-24 за 1 хвилину. Над легенями перкуторно-легеневий звук. Аускультативно-жорстке дихання, сухі свистячі хрипи по всіх полях. У нижньо-задніх відділах легень - вологі хрипи; праворуч по аксілярній лінії - непостійний шум тертя плеври. Верхівковий поштовх розлитий, пальпується в 5 міжребер'ї по передній пахвовій лінії. Межі відносної тупості серця: ліва - по передній пахвовій лінії, права - на 1,0 см назовні від правого краю грудини. При аускультації тони глухі, ритмічні; акцент II тону над легеневою артерією. Частота серцевих скорочень - 100 на хвилину. Систолічний шум біля верхівки, що проводиться в пахвову ділянку і до мечоподібного відростка. АТ-100/70 мм рт.ст. Печінка виступає з-під краю реберної дуги на 6 см. Край щільний, заокруглений, чутливий при пальпації.

Запитання:

1. Виділіть синдроми, характерні для цього захворювання?
2. Сформулюйте й обґрунтуйте найбільш ймовірний діагноз основного захворювання.
3. Перелічіть захворювання, з якими необхідно проводити диференціальний діагноз?
4. Визначте маршрут пацієнта, діагностичну та терапевтичну тактику ведення
5. Назвіть необхідні додаткові дослідження.
6. Перелічіть можливі ускладнення та визначте вірогідність і ризики їх виникнення.

7. Оцініть дані інструментальних методів дослідження? (див додаток)

Додаток до задачі № 3

Загальний аналіз крові: Еритроцити - 4,3х10*12/л Гемоглобін -138г/л Лейкоцити - 7,2х10*9/л Сегментоядерні - 73% Еозинофіли - 3% Базофіли - 2% Лімфоцити - 17% Моноцити - 5% ШОЕ - 7 мм/год.

Загальний аналіз сечі: солом'яно-жовта, питома вага - 1013, білок - 0,033%о, поодинокі

еритроцити та лейкоцити в полі зору.

Біохімічний аналіз крові: Загальний білок-72 г/л Альбуміни-40 г/л Глобуліни-32 г/л Серомукоїди-28 од Білірубін-32 мкмоль/л С-реактивний білок +. Протромбіновий індекс-80%

Електрокардіограма: зубець Р відсутній. Безладні хвилі ff. Відстані R-R

різні. Електрична вісь відхилена праворуч, глибокий S в I; Q в III, підйом RS-T в III, AVF, V1-V2; зниження RS-T в I, AVL, V5-V6, високий, загострений Р в II, III, AVF.

Фонокардіограма: на верхівці - голосистолічний шум, ослаблений 1 тон, патологічний 111 тон.

Ехокардіограма: аорта не змінена, ліве передсердя - 3,3 см; правий шлуночок - 3,1см; кінцевий діастолічний розмір лівого шлуночка - 6 см, фракція викиду - 42%. Тромб у правому передсерді.

Доплероехографія: ознаки мітральної та трикуспідальної регургітації.

R-графія легень: справа-інфільтрація легеневої тканини конусоподібної форми з вершиною, спрямованою до кореня легені.

Ситуаційна задача №4

Інструкція: ОЗНАЙОМТЕСЯ З СИТУАЦІЄЮ І ДАЙТЕ РОЗГОРНУТІ ВІДПОВІДІ НА ЗАПИТАННЯ

Хворий 60 років перебуває в палаті інтенсивної терапії кардіологічного відділення з діагнозом "Ішемічна хвороба серця. Гострий Q-інфаркт міокарда, передній поширений. Постінфарктний кардіосклероз (2001). Хронічна серцева недостатність ІІА стадія. Функціональний клас ІІІ (за NYHA)". Після самостійної спроби встати з ліжка з'явилася задишка, надсадний кашель із появою рожевого мокротиння.

Об'єктивно: загальний стан важкий, вимушене положення ортопное. Дифузний ціаноз шкірних покривів, набряклі шийні вени, безперервний кашель із виділенням пінистого рожевого мокротиння. Дихання клекочуще, чутно на відстані. ЧДД - 40 на хвилину. При аускультації велика кількість вологих хрипів по всіх легеневими полями. Тони серця глухі, ритмічні, насилу прослуховуються через дихальних шумів, ЧСС - 100 на хвилину. АТ - 150/80 мм рт. ст. Живіт м'який безболісний. Набряків немає.

Рентгенографія органів грудної клітини:

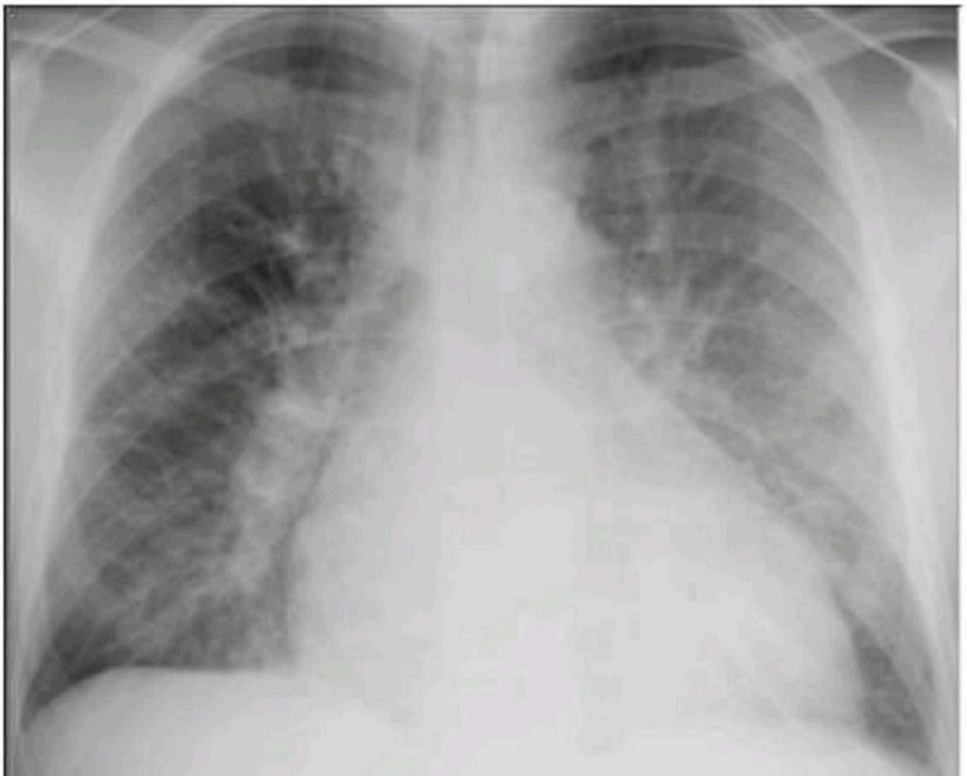

Запитання:

1. Назвіть невідкладний стан, який виник, та його діагностичні критерії.
2. Сформулюйте попередній діагноз.
3. Укажіть причину, що спричинила невідкладний стан, і механізми розвитку даного невідкладного стану.
4. Назвіть верифікуючий метод діагностики та вкажіть характерні ознаки.
5. Визначте Вашу тактику і принципи терапії.

Ситуаційна задача №5

Інструкція: ОЗНАЙОМТЕСЯ З СИТУАЦІЄЮ І ДАЙТЕ РОЗГОРНУТІ ВІДПОВІДІ НА ЗАПИТАННЯ

На амбулаторний прийом прийшов пацієнт 69 років. Пацієнт почувається задовільно. Однак протягом тривалого періоду часу в нього є скарги на стомлюваність, періодично виникають серцебиття.

В анамнезі наявна артеріальна гіпертензія; її стаж близько 10 років. Останніми роками, на тлі проведеного лікування, артеріальний тиск тримається на рівні 130/75-135/80 мм рт. ст., проте раніше він сягав 160/95-100 мм рт. ст. Трохи більше року тому з'явилися скарги на серцебиття, перебої в роботі серця; за результатами ЕКГ було виявлено фібриляцію передсердь. Пацієнт сподівається на відновлення ритму, однак, незважаючи на проведену терапію, фібриляція передсердь зберігається. Ішемічної хвороби серця, інфарктів міокарда, гострого порушення мозкового кровообігу в анамнезі немає. Також відомо, що пацієнт близько року страждає на цукровий діабет (ЦД) 2 типу, глікемію коригує за допомогою дієти. Перебуває на диспансерному обліку, відвідував заняття "Школи діабету". Під час контрольного обстеження у лікаря-ендокринолога тиждень тому рівень глікованого гемоглобіну становив 6,0%. Хворий курить протягом 30 років, одну пачку сигарет на день.

При огляді: стан задовільний. Індекс маси тіла - 27 кг/м2. Шкірні покриви чисті, звичайного забарвлення. У легенях дихання везикулярне, хрипів немає. Тони серця приглушені, аритмічні. ЧСС - 62-86 ударів за хвилину, АТ - 130/80 мм рт. ст. Живіт м'який, при пальпації безболісний. Печінка і селезінка не збільшені. Симптом постукування негативний з обох боків.

За даними аналізів: загальний холестерин - 5,8 ммоль/л, глюкоза натщесерце - 5,3 ммоль/л, глюкоза натщесерце - 5,3 ммоль/л, швидкість клубочкової фільтрації 80 мл/хв.

На знятій ЕКГ - фібриляція передсердь із ЧСС - 60-90 на хвилину, ознаки гіпертрофії лівого шлуночка.

Показник ризику інсульту **за шкалою CHA^2DS^2VASc** становив 3 бали (ЦД, вік 65-74 роки, гіпертензія).

Регулярно приймає лозартан у дозі 100 мг на добу, індапамід 2,5 мг на добу, аміодарон 200 мг на добу, варфарин (поточна доза 5 мг, останнє вимірювання МНО 3 місяці тому (2,2)), аторвастатин 40 мг на добу. Нерегулярно (3-4 рази на тиждень) приймає корвалол по 30 крапель у разі посилення серцебиття.

Запитання:

1. Сформулюйте й обґрунтуйте найбільш ймовірний діагноз основного захворювання.
2. Визначте маршрут пацієнта, діагностичну та терапевтичну тактику ведення.
3. Чи ефективна проведена гіпотензивна терапія?
4. Лікар- за допомогою медичної документації встановив, що протягом року було виконано 10 вимірювань МНО. Результати становили 2,6; 2,3; 2,8; 3,4; 2,5; 4,0; 3,2; 2,7; 3,1; 2,2. Чи достатньо ефективна і безпечна поточна антитромботична терапія в плані профілактики інсульту? Обґрунтуйте свою відповідь.
5. Чи слід залишити антитромботичну терапію без змін? Що могло вплинути на її ефективність?

Ситуаційна задача №6

Інструкція: ОЗНАЙОМТЕСЯ З СИТУАЦІЄЮ І ДАЙТЕ РОЗГОРНУТІ ВІДПОВІДІ НА ЗАПИТАННЯ

Хворий Д., 58 років, звернувся до сімейного лікаря зі скаргами на задишку, що виникає під час звичайного фізичного навантаження і минає у спокої, слабкість, підвищену стомлюваність. З анамнезу відомо, що у віці 51 року переніс інфаркт міокарда. Протягом останнього року хворий відзначив появу задишки спочатку за інтенсивного, потім за звичайного фізичного навантаження. Батько хворого помер у віці 52 років від захворювання серця.

При огляді: стан середньої тяжкості. Зріст 170 см, вага 75 кг. Шкірні покриви звичайного забарвлення. Акроціаноз губ. Грудна клітка конічної форми, симетрична. Частота дихання - 20/хв. При порівняльній перкусії в симетричних ділянках грудної клітки визначається ясний легеневий звук. При аускультації над легенями вислуховується везикулярне дихання. Межі відносної тупості серця: права - правий край грудини, ліва - у V міжребер'ї на 1,5 см назовні від лівої середньоключичної лінії, верхня - верхній край III ребра. При аускультації серця тони ослаблені, шумів немає. Ритм серця правильний. ЧСС=Ps - 94 удари на хвилину, АТ 155/85 мм.рт.ст. Живіт м'який, безболісний. Розміри печінки за Курловим: 9х8х7 см.

Загальний аналіз крові: гемоглобін - 150 г/л, лейкоцити - $6,8x10^9$/л, еритроцити - $4,6x10^{12}$/л, еозинофіли - 1 %, паличкоядерні - 2 %, сегментноядерні - 67 %, лімфоцити - 22 %, моноцити - 8 %, ШОЕ - 6 мм/год.

Загальний аналіз сечі: відносна густина 1019, реакція кисла; білок, глюкоза відсутні; еритроцити 0 у полі зору, лейкоцити 1-2 у полі зору.

У **біохімічному аналізі** крові - рівень холестерину 6,6 ммоль/л.

ЕхоКГ: розмір лівого передсердя - 3,6 см (норма до 4 см). Кінцевий діастолічний розмір лівого шлуночка - 5,8 см (норма - 4,9-5,5 см). Фракція викиду 40% (норма - 50-70%). Товщина задньої стінки лівого шлуночка і міжшлуночкової перегородки - 1,0 см. Відзначаються зони акінезу в ділянці перенесеного інфаркту.

Запитання:

1. Виділіть клінічні синдроми, наявні у хворого.
2. Сформулюйте й обґрунтуйте найбільш ймовірний діагноз основного захворювання.
3. Визначте маршрут пацієнта, діагностичну та терапевтичну тактику ведення.
4. Визначте основні ризики та можливі ускладнення стану пацієнта.

Ситуаційна задача №7

Інструкція: ОЗНАЙОМТЕСЯ З СИТУАЦІЄЮ І ДАЙТЕ РОЗГОРНУТІ ВІДПОВІДІ НА ЗАПИТАННЯ

На прийом звернувся хворий Т., 73 років. Скарги на задишку в спокої, серцебиття, напади задухи ночами з утрудненим вдихом, сухий кашель, швидку стомлюваність, зниження пам'яті. Вважає себе хворим із 60-річного віку, коли переніс інфаркт міокарда. Після виписки зі стаціонару почувався задовільно. Турбувала задишка при фізичному навантаженні. Погіршення самопочуття відзначає близько 2-х тижнів, коли після фізичного перенапруження, з'явилася задишка в спокої, серцебиття, сухий кашель, а в останні дві доби приєдналися напади ядухи ночами. Хворий був змушений вставати з ліжка і сідати біля відкритого вікна.

Об'єктивно: загальний стан хворого задовільний. Під час огляду відзначається блідість шкірних покривів, акроціаноз, холодні пальці рук, ніг, вологі долоні. Межі легень у нормі. При аускультації дихання жорстке, у нижніх відділах вологі дрібнопухирчасті хрипи. Межі відносної серцевої тупості розширені догори і вліво. Серцеві тони ритмічні, приглушені, на верхівці I тон ослаблений, вислуховується грубий систолічний шум. ЧСС - 110 за 1 хв. Пульс ритмічний, слабкого наповнення. АТ - 110/70 мм рт. ст. Печінка та селезінка не збільшені. Набряків немає.

Запитання:

1. Сформулюйте й обґрунтуйте найбільш ймовірний діагноз основного захворювання.
2. Визначте маршрут пацієнта, діагностичну та терапевтичну тактику ведення
3. Назвіть необхідні додаткові дослідження.
4. Перелічіть можливі ускладнення та визначте вірогідність і ризики їх виникнення.
5. Продемонструйте техніку перевірки наявності набряків.