Caso 5: Dor Abdominal

- **Queixa Principal**
  - Mulher de 42 anos vem com dor abdominal

- **Sinais vitais**
  - FC: 98 PA: 106/64 FR: 14 Sat: 99% em AA T: **39°C** (Precisa perguntar) Peso: 90 kg

- **O que eu vejo? Aparência do paciente:**
  - O paciente parece desconfortável, deitado na maca, segurando o abdômen

- **Avaliação Primárias**
  - A - Via Aérea: Fala sem dificuldade
  - B - Respiração: Sem dificuldade respiratória, pulmão limpo
  - C - Circulação: Pele quente, pulsos 2+

- **Ação**
  - Monitorize o paciente
  - Acesso periférico (coleta de sangue, opcional)
  - Considere 1 L soro intravenoso
  - Glicemia: (90, se solicitado)

- **História**
  - Fonte: Paciente, marido
  - HDA: Mulher de 42 anos apresenta dor epigástrica e abdominal no quadrante superior direito há 12 horas. A dor é constante e de piora progressiva. A dor é aguda e irradia para o ombro direito. Ela afirma que os sintomas começaram cerca de 1 hora depois de comer um hambúrguer e batatas fritas no jantar e que ela teve 3 episódios de vômito não sanguinolento. O marido da paciente também observa que ela já teve dores semelhantes no passado, depois de comer uma refeição gordurosa, mas nunca teve vômitos ou dores que duraram mais de 2 a 3 horas. Paciente nega qualquer diarréia, sangramento ou corrimento vaginal, tosse ou dor no peito.
  - AP: hiperlipidemia
  - Antecedentes Cirúrgicos: 2 cesarianas
  - Alergias: nenhuma
  - MUC: atorvastatina
  - Social: Nega alcoolismo, tabagismo ou uso de drogas recreativas
  - HF: não-contribui

- **Exame Físico**

Creative Commons ©Foundations of Medical Education, Inc.

- Geral**:** acordada e alerta, com aparência de gravidade, leve desconforto devido à dor, deitada imóvel
- Cabeça (HEENT): normal
- Pescoço: normal
- Toráx: sem dor à palpação
- Coração**:** normal
- Pulmão: normal
- Abdômen: flácido, levemente distendido, ruídos intestinais normoativos, dor intensa à palpação no quadrante superior direito com defesa leve, sem descompressão, sinal de Murphy positivo (precisa perguntar)
- Retal**:** normal
- Genitourinário: normal
- Extremidades: normal
- Dorso: normal
- Neuro: normal
- Pele: normal
- Linfático: normal

- **Instrutor:** Os residentes devem discutir os diagnósticos diferenciais

- **Ação**
  - Solicitar exames laboratórios
    - Hemograma completo, ureia, creatinina, eletrólitos, TAP/INR, TTPa, testes de função hepática, lipase, tipagem sanguínea, exame de urina, BhCG de urina ou soro, lactato, hemoculturas x 2
    - Considere troponina
  - Solicitar imagens
    - Eletrocardiograma (Figura 5.1- ritmo sinusal normal)
    - Rx de toráx no leito
    - US à beira leito do quadrante superior direito (Ultrassonografia formal será demorada porque o exame não está imediatamente disponível; solicitar ao residente que execute o Ultrassonografia à beira leito)
    - Se for solicitado tomografia computadorizada de abdômen/pelve, o técnico reportará uma longa demora
  - Prescrever medicamentos
    - Bólus de fluidos intravenosos de 1L (se ainda não tiver sido administrado, também pode considerar o 2º litro)
    - Analgesia IV (cetorolaco 15-30 mg IV +/- opioide IV)
    - Antiemético intravenoso
    - Antipirético PO (acetaminofeno 650-1000 mg) ou dipirona
    - Antibióticos IV (piperacilina-tazobactam 3,375-4,5 g ou cefazolina 1-2 g + metronidazol 500 mg ou similar)
  - US à beira leito: exame do quadrante superior direito

        - Vídeo 5.3: visão do eixo longo, cálculo biliar grande, espessamento da parede da vesícula biliar e líquido pericolecístico
    - Parecer a Cirurgia Geral: expressar preocupação com colecistite aguda e a necessidade de internação e possível colecistectomia
        - O consultor solicitará um US formal do quadrante superior direito e dos laboratórios antes de avaliar o paciente. O residente deve advogar que o US à beira leito é consistente com colecistite aguda, mas reinterar que uma US formal e laboratórios foram solicitados. O consultor concordará em ver o paciente.

- **Resposta/Resultados**
    - Reavaliação do paciente e repetição dos sinais vitais:
        - Ainda com dor significativa (administrar opioides intravenosos adicionais)
        - Sinais vitais após bólus de fluidos intravenosos e antipiréticos: FC: 88 PA: 116/74 T: 37,5°C
        - Sinais vitais se bolus de soro intravenoso e antipiréticos não forem administrados: F**C: 122 PA: 96/60 T: 39,6°C (**Instrua a realizar intervenção)
        - Resultados de laboratório do caso 5 (s**ig para GB 16.2, AST 62, ALT 50, fosfatase alcalina 290, TB 4.1, BD 3.3**)
    - Resultados de laboratório adicionais: **lactato 2,3**, bhCG negativo na urina
    - Rx de toráx (Figura 5.2: normal)
    - US formal de abdome superior (Figura 5.4: visão do eixo longo, cálculo biliar grande, espessamento da parede da vesícula biliar (9,48 mm) e líquido pericolecístico)

- **Instrutor:** discutir achados ultrassonográficos que sugerem colecistite aguda

- **Ação**
    - Discuta o caso com o Cirurgião Geral parecerista
        - As recomendações do consultor incluem antibióticos intravenosos, fluidos intravenosos, dieta zero e admissão de enfermaria cirúrgica. O cirurgião planeja colecistectomia cedo pela manhã.
    - Atualizar paciente e marido sobre diagnóstico e plano de tratamento
    - Internar a paciente na enfermaria de cirurgia

- **Diagnóstico**
    - Diagnóstico Primário: Colecistite Aguda

- **Ações críticas**
    - Tratamento da dor
    - Antibióticos intravenosos apropriados
    - US do quadrante superior direito (US à beira leito ou formal)
    - Parecer da cirurgia geral

- **Guia do Instrutor**

- Este é um caso de colecistite aguda em paciente que apresenta dor abdominal no quadrante superior direito, febre e leucocitose. O paciente apresenta fatores de risco ("obesa(fat), quarenta(forty), feminino, fértil") e apresentação clássica após refeição gordurosa com história prévia de sintomas de cólica biliar. Ações inicias importantes incluem a administração de fluidos intravenosos, antipiréticos, analgésicos e antibióticos, bem como a obtenção de US do quadrante superior direito e consulta cirúrgica. A paciente deve ser internada num serviço cirúrgico.

- **Pontos de Aprendizado do Caso**
  - O diferencial para dor abdominal no quadrante superior direito deve incluir cólica biliar, colecistite aguda, coledocolitíase, colangite, hepatite, pancreatite, úlcera péptica/gastrite, pielonefrite, apendicite e nefrolitíase. Em pacientes com fatores de risco e apresentação clássica, a doença das vias biliares é mais provável no diagnóstico diferencial. Este diagnóstico pode ser apoiado por evidências de colecistite aguda na US, testes de função hepática elevados e leucocitose. Um exame pélvico e história sexual podem ser considerados em mulheres para excluir a possibilidade de Síndrome de Fitz-Hugh-Curtis. Um diagnóstico diferencial mais amplo, incluindo síndrome coronariana aguda, aneurisma da aorta abdominal, herpes zoster, pneumonia, pleurisia e embolia pulmonar também pode ser considerado.

- **Qual é a fisiopatologia da colecistite?**
  - Os cálculos biliares não obstrutivos geralmente são assintomáticos.
  - À medida que os cálculos biliares se movem através da árvore biliar, eles podem obstruir o ducto biliar comum, o ducto cístico ou o colo da vesícula biliar.
    - A obstrução causa aumento da pressão intraluminal, resultando em náuseas, vômitos e dor.
    - Os sintomas são aliviados se o cálculo se mover para uma posição não obstrutiva ou passar para o duodeno.
    - Se a obstrução não passar, ocorre inflamação.
  - As culturas biliares são positivas em 50% dos pacientes.
    - Organismos Gram-negativos são mais comuns (E. coli, Klebsiella)
    - Gram-positivo (Streptococcus, Enterococcus), anaeróbico (Clostridia, Bacteroides)

- **Como normalmente se apresenta a colecistite aguda?**
  - Classicamente, os pacientes apresentam dor crescente no epigástrio e/ou quadrante superior direito.
  - A dor pode espalhar para o ombro direito.
  - Muitas vezes é acompanhada de náuseas, vômitos e febre.
  - O "paciente clássico" é "obesa(fat), feminino, fértil e com quarenta anos(forty)".
  - Podem existir pistas históricas, como sintomas prévios de cólica biliar.
  - A leucocitose está frequentemente presente e os testes de função hepática podem ser normais.

- O US do quadrante superior direito abdominal é o exame de imagem de escolha.
    - O sinal ultrassonográfico de Murphy agrega valor preditivo.
- A tomografia computadorizada com contraste, a colecintilografia e a ressonância magnética são modalidades alternativas que podem ser úteis.
- Considere colecistite acalculosa em pacientes idosos, imunocomprometidos ou diabéticos.
    - Este diagnóstico é um desafio devido à apresentação variável e à falta de testes patognomônicos.
    - US, TC com contraste e/ou colecintilografia podem ser úteis no diagnóstico.

- **Quais são os aspectos críticos do tratamento de emergência da colecistite aguda?**
    - Analgesia
    - Antieméticos
    - Dieta zero
    - Reposição de volume e eletrólitos
    - Antibióticos intravenosos
    - Consulta da cirurgia geral

- **Qual é o manejo subsequente da colecistite aguda?**
    - A colecistectomia precoce (variavelmente definida como 3 a 10 dias após o início dos sintomas) está geralmente associada a melhores desfechos.
    - Evidências de colecistite enfisematosa, gangrena/necrose ou perfuração são indicações para colecistectomia de emergência.
    - Candidatos cirúrgicos de alto risco podem potencialmente ser tratados apenas com antibióticos intravenosos e/ou drenagem percutânea ou endoscópica da vesícula biliar.

- **Quais são as outras complicações da doença do cálculo biliar?**
    - Cólica biliar
        - Crises recorrentes de dor abdominal superior
        - Resolve espontaneamente quando o cálculo obstruindo se move
        - Os episódios geralmente podem durar entre 30 minutos a 6 horas
        - Normalmente não apresenta febre, taquicardia ou gravidade
        - Laboratórios normais e exame sem sinais peritoneais
        - O tratamento inclui antieméticos, analgésicos (AINEs de primeira linha), encaminhamento ao cirurgião geral
        - Os casos que não se resolvem muitas vezes evoluem para colecistite aguda
    - Coledocolitíase
        - Cálculos biliares no ducto biliar comum (DBC)
            - Formam no DBC (primário) vs migram para DBC (secundário)
        - Frequentemente se apresentam com cólica biliar
        - AST/ALT elevada no início do curso, seguida de bilirrubina e fosfatase alcalina elevadas posteriormente
        - Pode ser necessário CPRM, CPRE ou US endoscópica para visualizar

        - O tratamento inclui CPRE vs colecistectomia
        - Pode evoluir com complicação por colangite
    - Colangite
        - Tríade de Charcot: febre, dor no quadrante superior direito, icterícia
        - Pêntade de Reynolds: tríade de Charcot + estado mental alterado e hipotensão
        - Leucocitose e bilirrubina e fosfatase alcalina elevadas são comuns, podendo ocorrer transaminases elevadas devido à formação de microabscessos no fígado
        - US +/- CT ou ColangioRM utilizados para avaliar cálculos biliares, dilatação do DBC e outros achados associados
        - O tratamento inclui fluidos intravenosos, antibióticos precoces, descompressão biliar precoce via CPRE ou drenagem percutânea
        - Tem uma alta morbidade e mortalidade se não for detectada
    - Síndrome de Fitz-Hugh-Curtis
        - Inflamação da cápsula hepática e estruturas adjacentes, geralmente no contexto de DIP aguda (mecanismo não totalmente compreendido)
        - Geralmente não há enzimas hepáticas elevadas
        - A condição deve se resolver com o tratamento da DIP

- **Pérolas US à beira leito**
    - A ultrassonografia é a modalidade de imagem preferida para colecistite. Um ultrassom realizado por radiologista não é necessário para o diagnóstico de colecistite, e US à beira leito está dentro do escopo da prática dos médicos de emergência.
    - A ultrassonografia avalia quatro achados na colecistite aguda:
      1) presença de cálculos biliares
      2) sinal ultrassonográfico de Murphy (dor quando a sonda do aparelho de ultrassom empurra a vesícula biliar)
      3) líquido pericolecístico
      4) espessamento da parede anterior da vesícula biliar > 3 mm
        - A maioria dos pacientes com colecistite terá espessamento da parede da vesícula biliar, porém o espessamento da parede da vesícula biliar não é específico da colecistite. Pode ocorrer em estados de sobrecarga de volume (por exemplo, insuficiência cardíaca), pancreatite, doença hepática e até mesmo vesícula biliar contraída. Não deve ser usado isoladamente para fazer o diagnóstico.
        - Nota: a parede anterior deve ser medida, pois a parede posterior apresenta espessamento falso secundário ao reforço acústico posterior.
    - A medição do ducto biliar comum (DBC) > 4 mm (com 1 mm adicional permitido para cada década de vida acima de 40 anos) é sugestiva de obstrução do ducto biliar comum, mais comumente secundária à coledocolitíase.

- **Créditos**
    - **Autor:** Dr. Erin Reese
    - Editor(s): Dr. Jacqueline Le

- Conteúdo ultrassonográfico: Dr. Rachel Haney, Dr. Sierra Beck
- Editor-Chefe: Dr. Dana Loke, Dr. Kristen Grabow Moore
- **Tradução**: Dr. James Mangan
- Revisão-Tradução: Jule R O G Santos
- **Referências:**

  - Besinger B, Stehman CR. Chapter 79: Pancreatitis and Cholecystitis. In: Judith E. Tintinalli, O. John Ma, et al, editors. Tintinalli's Emergency Medicine: A Comprehensive Study Guide (9th ed). New York: McGraw-Hill; 2020.
  - Zakko SF, Afdhal NH. Acute calculus cholecystitis: Clinical features and diagnosis. In: Post T, editor. UpToDate. [Internet]. Waltham: UpToDate. [updated 2020 Nov 10; cited 2021 Aug 9]. Available from: https://www.uptodate.com/contents/acute-calculous-cholecystitis-clinical-features-and-diagnosis?search=cholecystitis&source=search_result&selectedTitle=1~150&usage_type=default&display_rank=1
  - Vollmer CM, Zakko SF, Afdhal NH. Treatment of acute calculous cholecystitis. In: Post T, editor. UpToDate. [Internet]. Waltham: UpToDate. [updated 2020 Dec 22; cited 2021 Oct 20]. Available from: https://www.uptodate.com/contents/treatment-of-acute-calculous-cholecystitis?search=cholecystitis&source=search_result&selectedTitle=2~150&usage_type=default&display_rank=2
  - Oyama LC. Chapter 90: Disorders of the Liver and Biliary Tract. In: John Marx, Robert Hockberger, Ron Walls, et al, editors. Rosen's Emergency Medicine: Concepts and Clinical Practice (8th ed). Philadelphia: Elsevier, Inc; 2014.
  - Buckley RG. Cholecystitis In: Jeffrey J. Schaider, Roger M. Barkin, et al, editors. Rosen & Barkin's 5-Minute Emergency Medicine Consult (5th ed). Philadelphia: Lippincott Williams & Wilkins; 2015.
  - Steel, PAD. Acute Cholecystitis and Biliary Colic. 2017 Jan 18 [cited 2021 Oct 20]. In: Medscape [Internet]. Available from: https://emedicine.medscape.com/article/1950020-overview
  - Ma OJ, Mateer J, Reardon R, Joing S. Ma & Mateer's Emergency Ultrasound. 3rd ed. New York: McGraw-Hill Education; 2014. Chapter 10
  - Image References
    - ECG from "NYU ECG Database": https://education.med.nyu.edu/ecg-database/app/search/results/22090
    - CXR from "Radiology Pics: https://radiologypics.com/2013/02/05/portable-chest-radiograph/
    - POCUS images courtesy of Northwestern Emergency Medicine POCUS Image Bank or Emory Emergency Ultrasound Archive

Caso 5 resultados laboratórios

Basic Metabolic Panel:

Na	138 mEq/L
K	4.0 mEq/L
Cl	104 mEq/L
CO_2	24 mEq/L
Uréia	15 mg/dL
Cr	0.9 mg/dL
Gluc	86 mg/dL

Complete Blood Count:

GB	16.2 x 10^3/uL
Hb	14.1 g/dL
Hct	42.5%
Plt	285 x 10^3/uL

Coagulation Panel:

TAP	13.1 sec
INR	1.0
TTPa	28 sec

Liver Function Panel:

AST	62 U/L
ALT	50 U/L
FAL	290 U/L
TB	4.1 mg/dL
DB	3.3 mg/dL
Lipase	40 U/L
Albumin	4.0 g/dL

Urinalysis:

GEU	1.018
pH	6.8
Prot	Neg
Gluc	Neg
Cetonas	Neg
Bili	Neg
Sangre	Neg
EL	Neg
Nitritos	Neg
Côr	Amarelo

Back to case

Figure 5.1- Eletrocardiograma

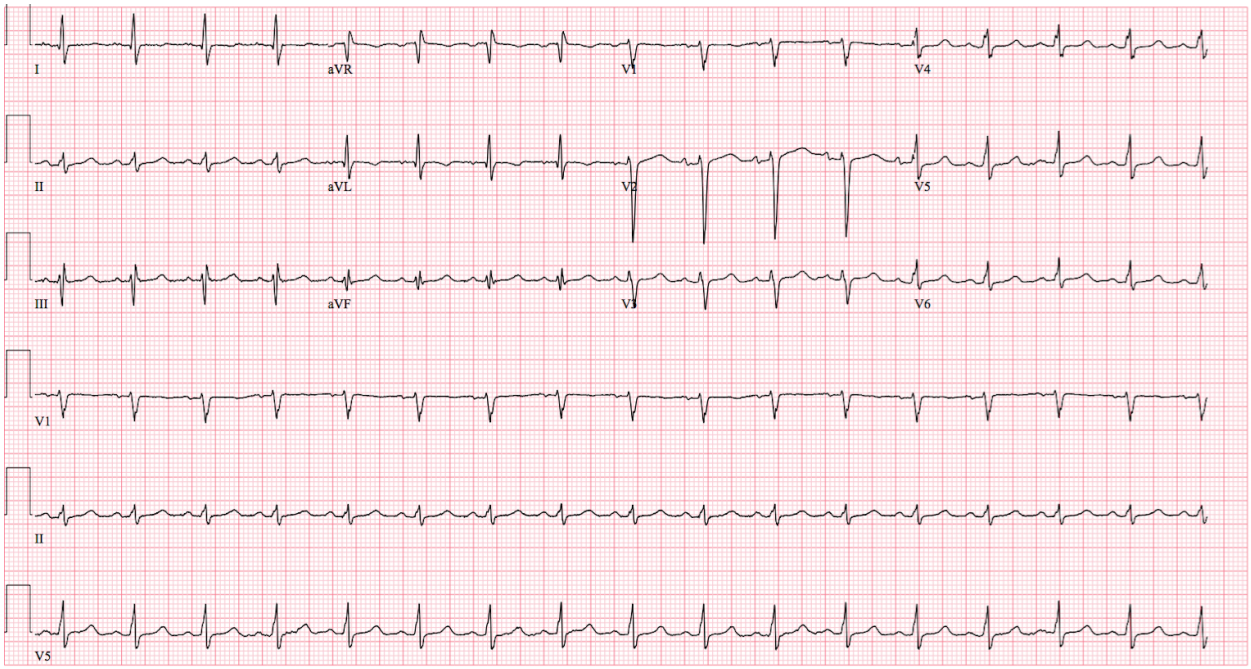

Back to case

Figure 5.2- Radiografia torácica

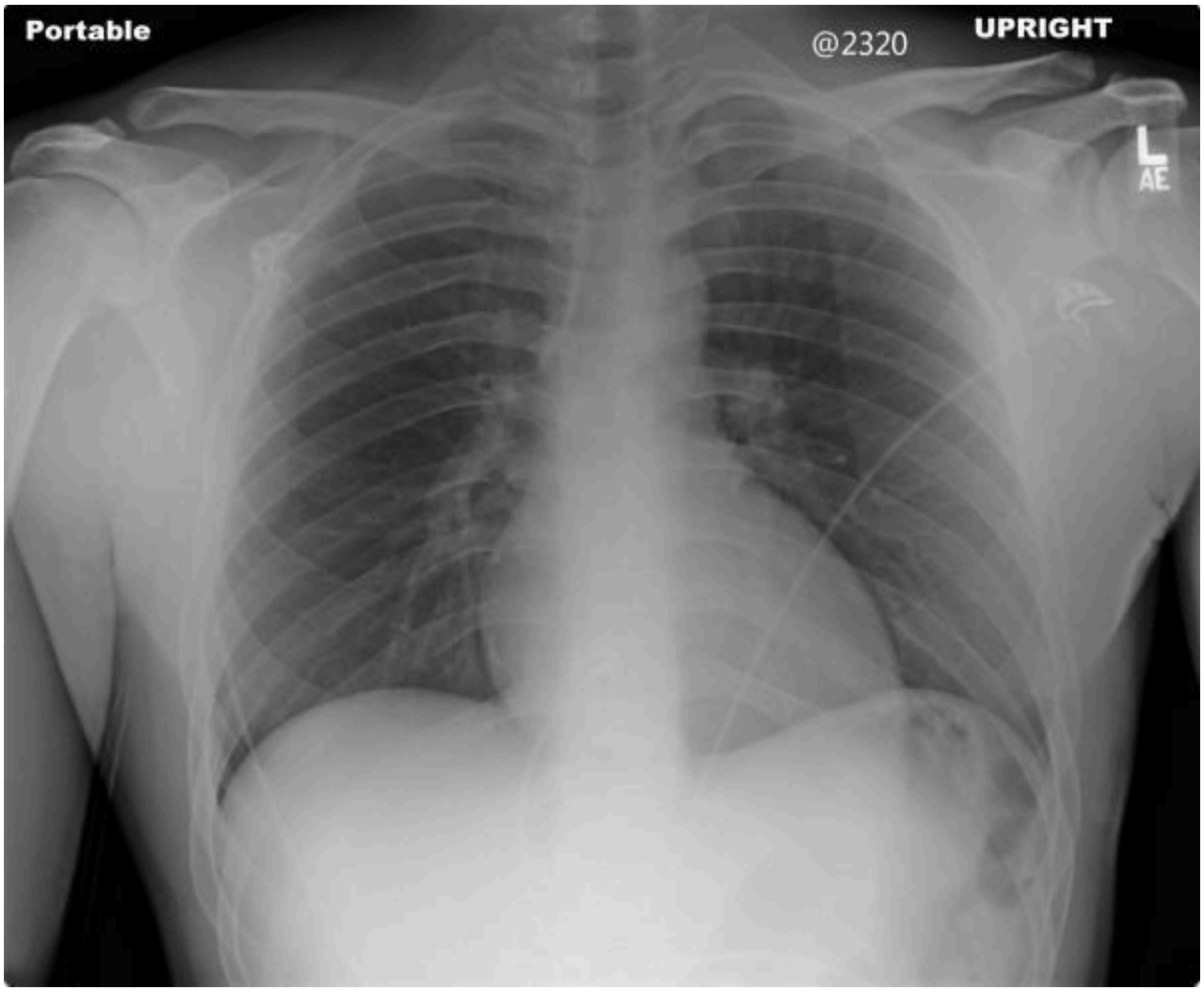

Back to case

Vídeo 5.3- US à beira leito do quadrante superior direito (visão do eixo longo)

Back to case

Figura 5.4- Ultra-som do quadrante superior direito (visão do eixo longo)

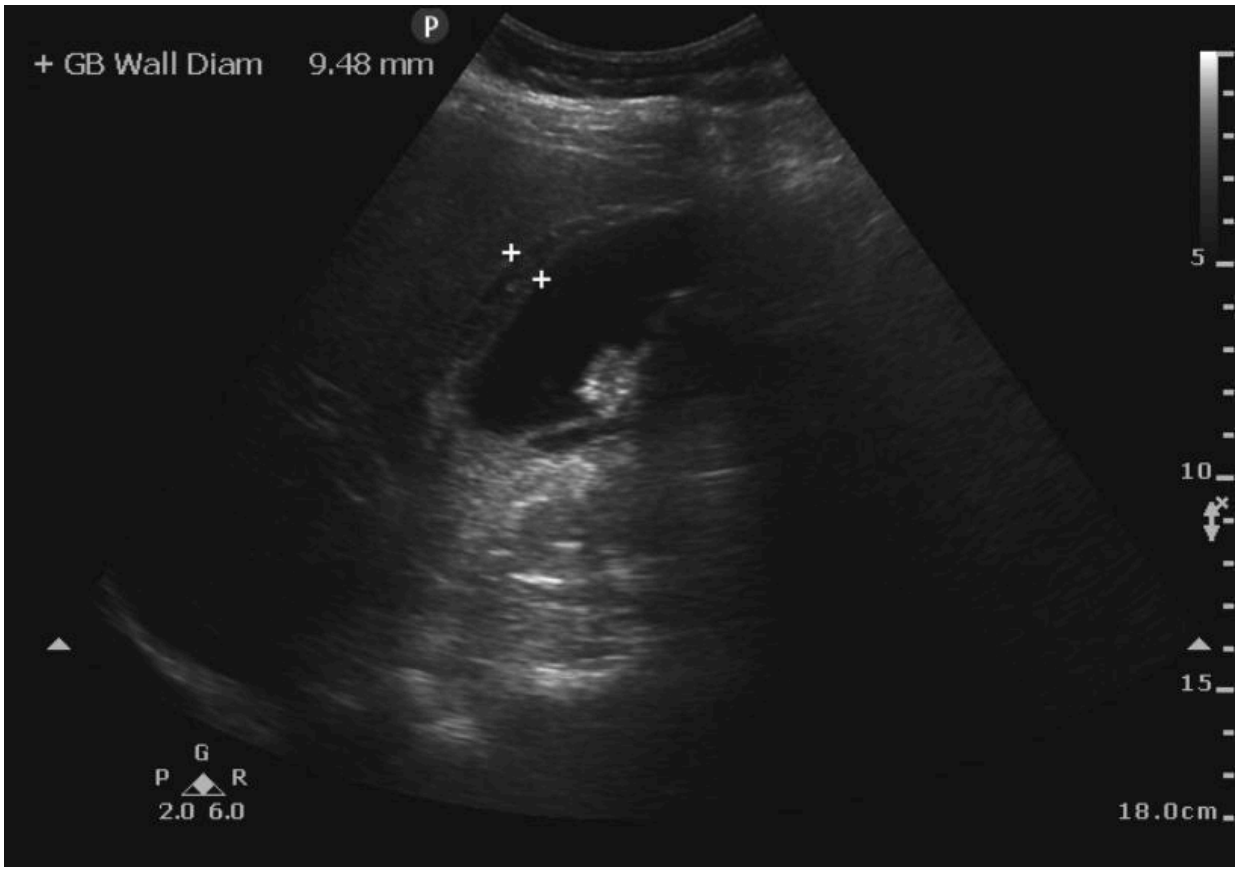

Back to case