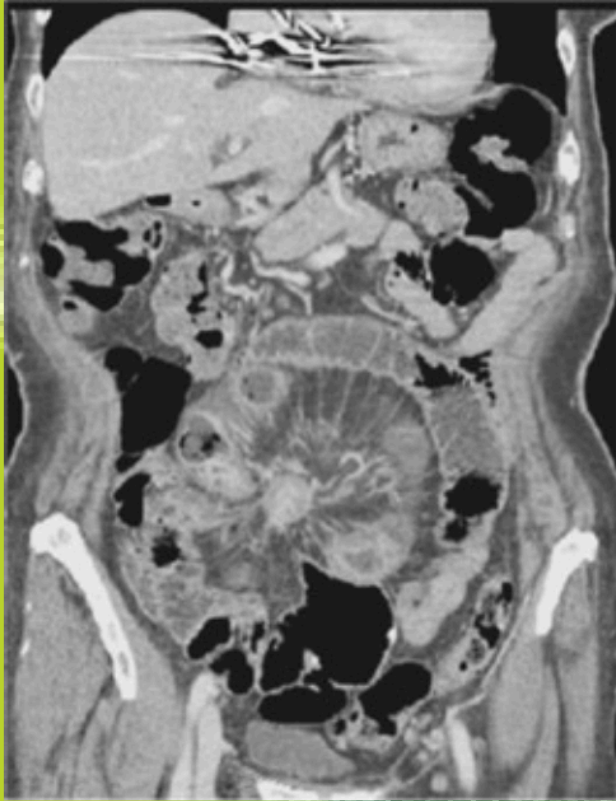




# HỘI CHỨNG TẮC RUỘT

HÌNH ẢNH HỌC

Thực hiện

Nguyễn Việt Ch, u Y2009A tổ 9





TẮC RUỘT NON CƠ HỌC HAY LIỆT RUỘT CHỨC NĂNG  
TẮC BÁN PHẦN HAY HOÀN TOÀN  
TẮC RUỘT NON HAY TẮC ĐẠI TRÀNG  
ẢNH HƯỞNG TƯỚI MÁU RUỘT  
XOẮN RUỘT NON  
XOẮN ĐẠI TRÀNG  
DẤU HIỆU VIÊM PHỨC MẠC

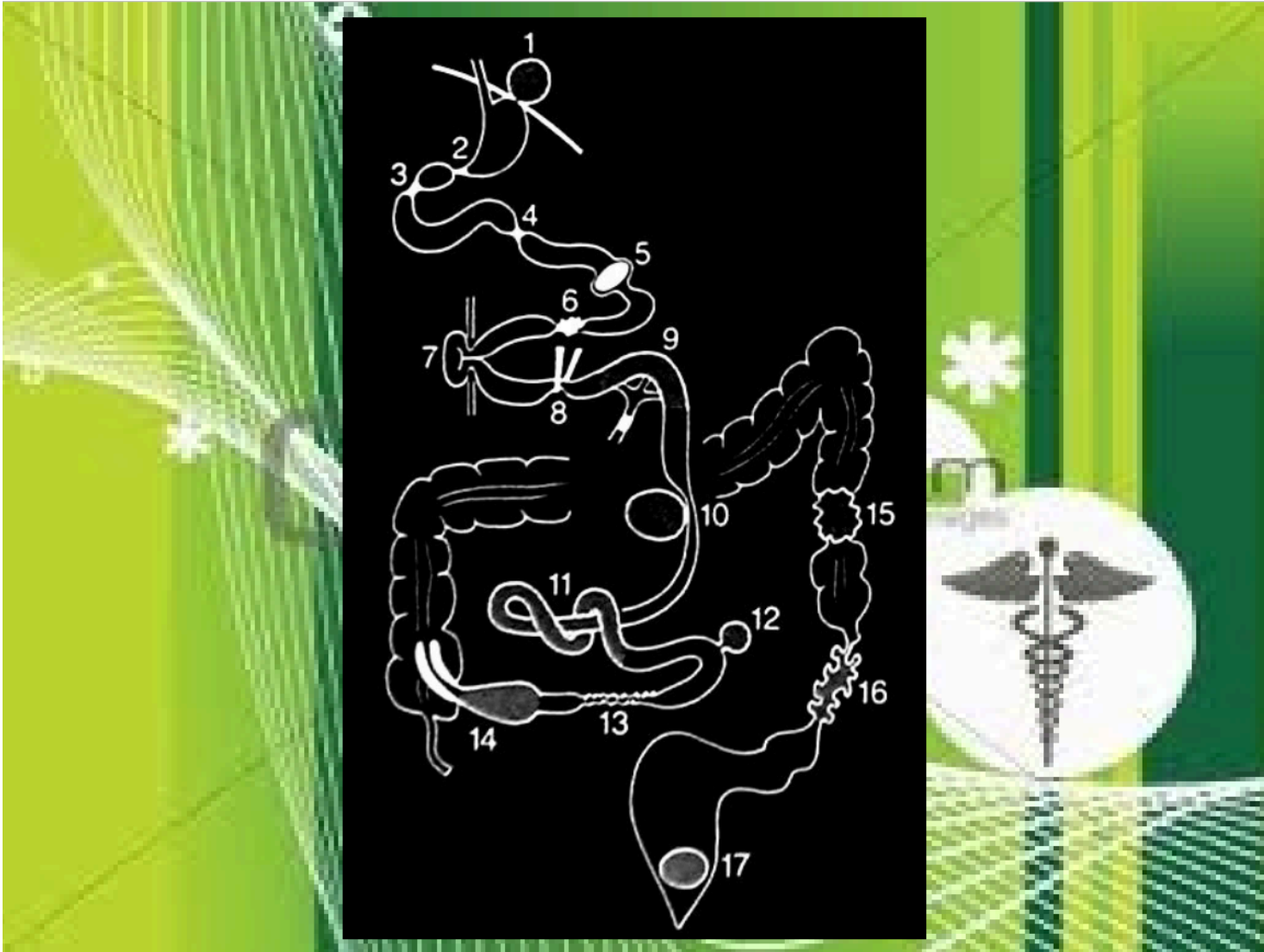# PHÂN LOẠI TẮC RUỘT THEO CĂN NGUYÊN

## TẮC CHỨC NĂNG – LIỆT RUỘT

hậu phẫu  
viêm phúc mạc  
thiếu máu mạc treo  
viêm khu trú trong khoang ổ bụng  
dược phẩm  
tai biến mạch máu não, tâm th

## TẮC CƠ HỌC

do nghẽn  
do xoắn



# CƠ CHẾ TẮC RUỘT

TRÊN NƠI TẮC

khí từ giờ thứ 3 – 6

dịch sau đó

TẠI NƠI TẮC

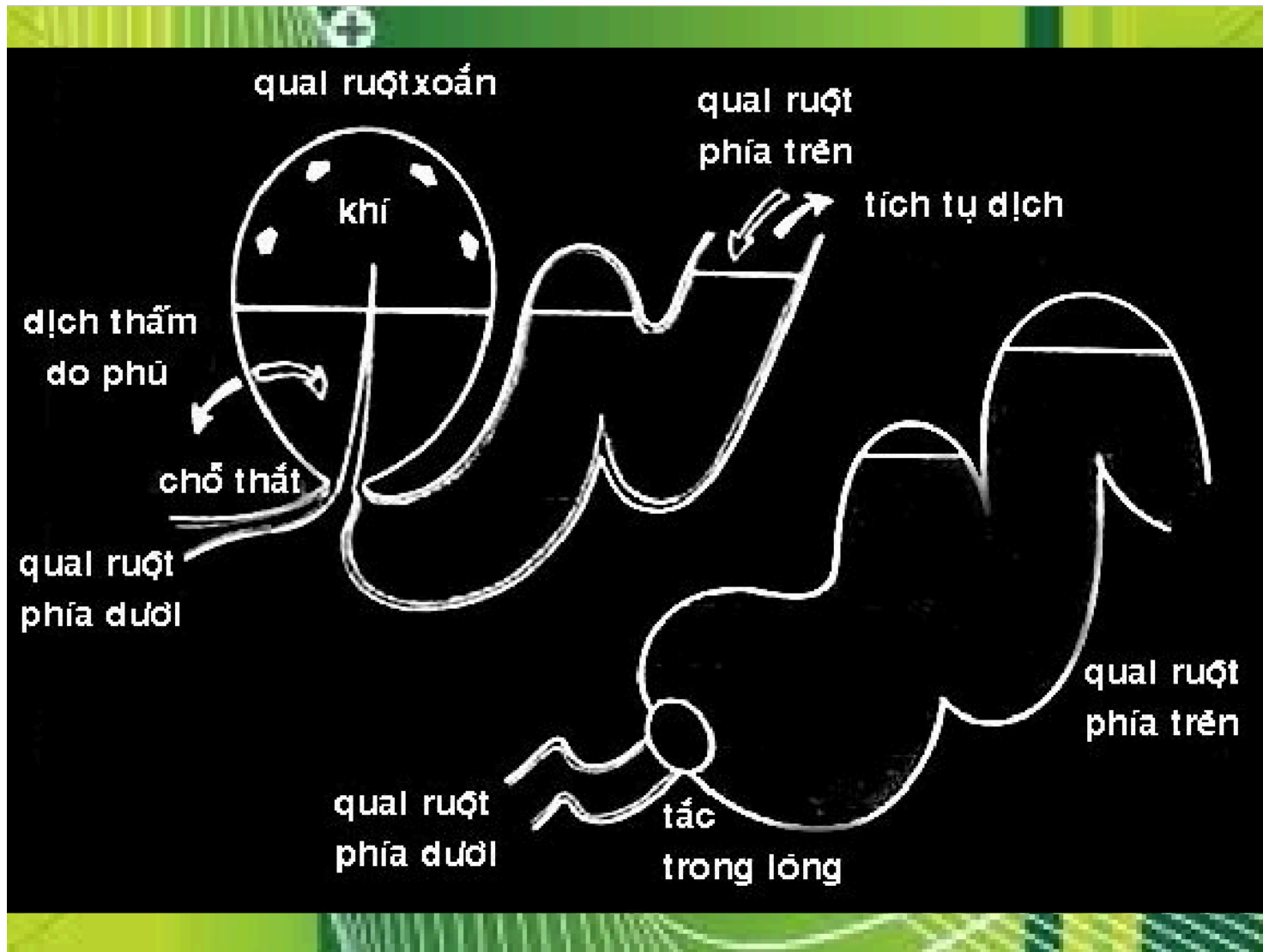
ình trạng thiếu máu

TẠI QUAI RUỘT BỊ XOẮN

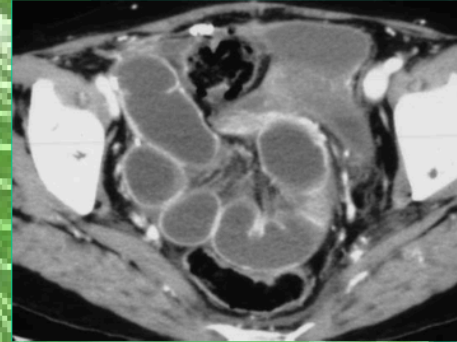
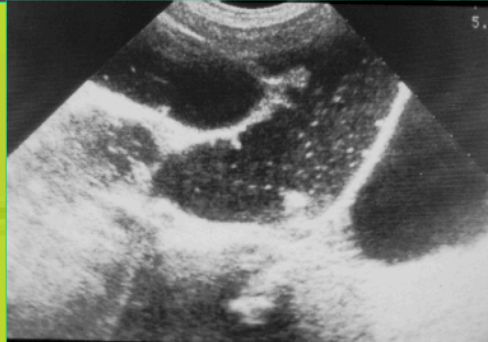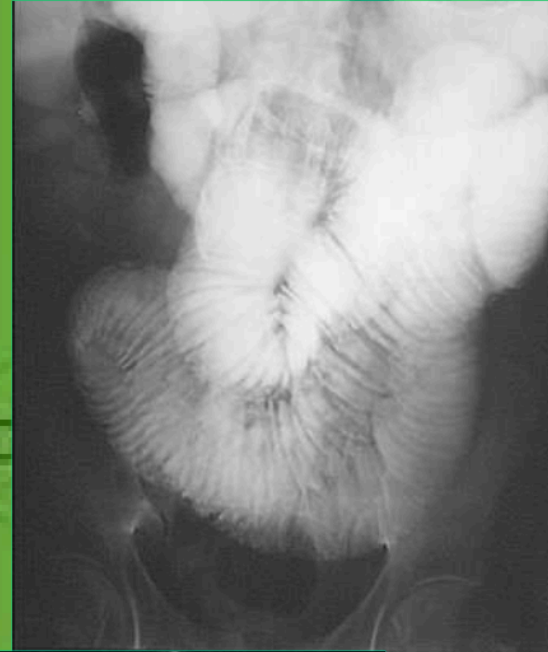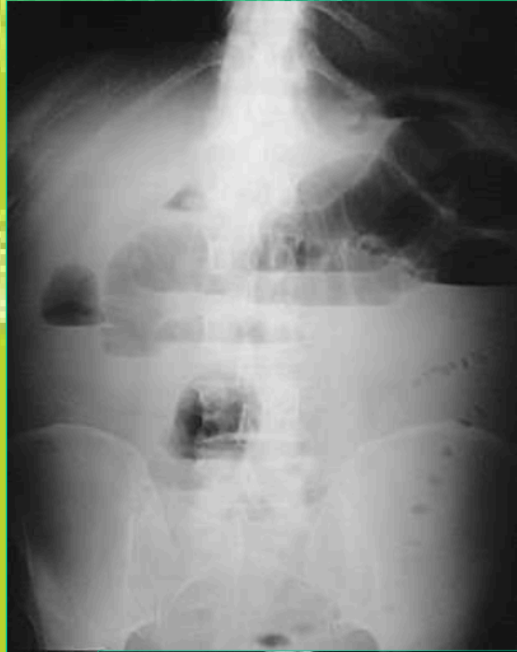DƯỚI NƠI TẮC

trống





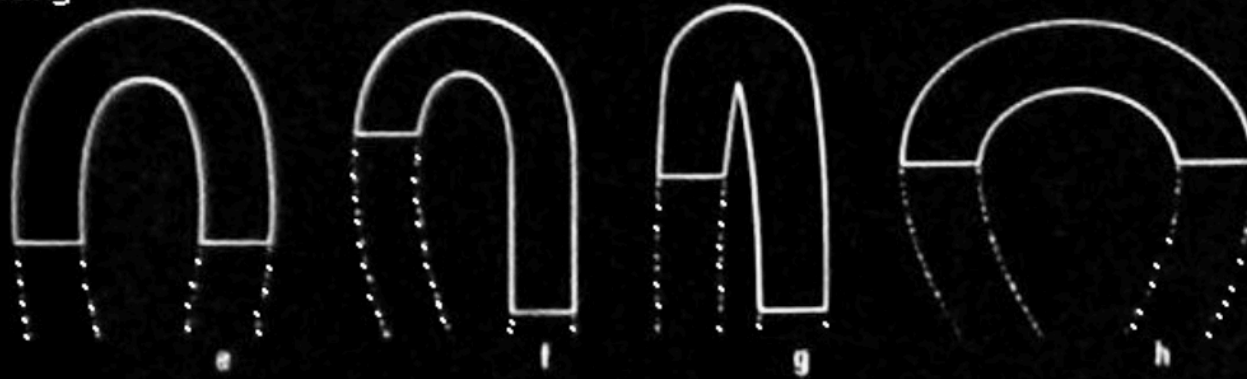
## CÁC PHƯƠNG PHÁP KHẢO SÁT



bóng khí




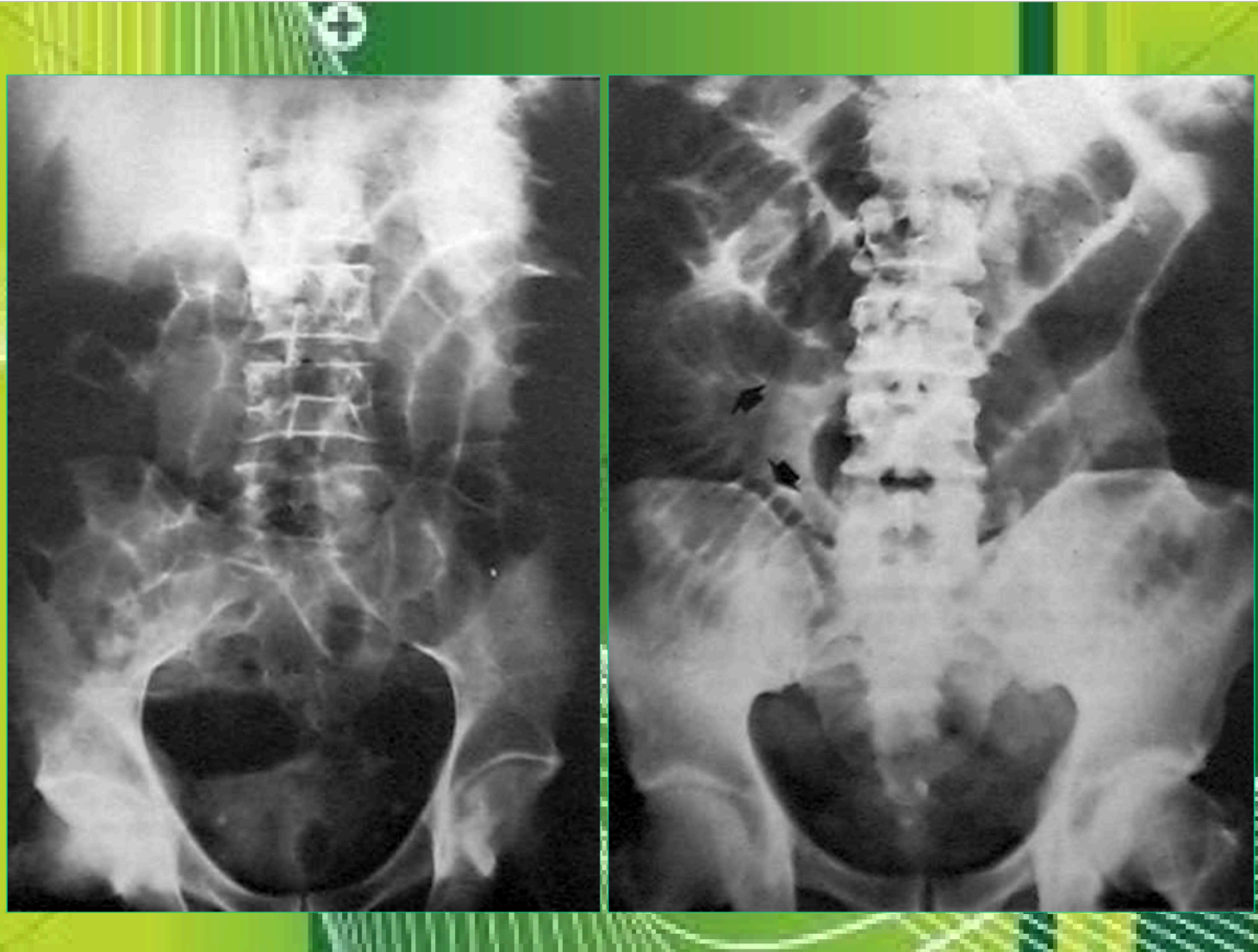
dạng cung

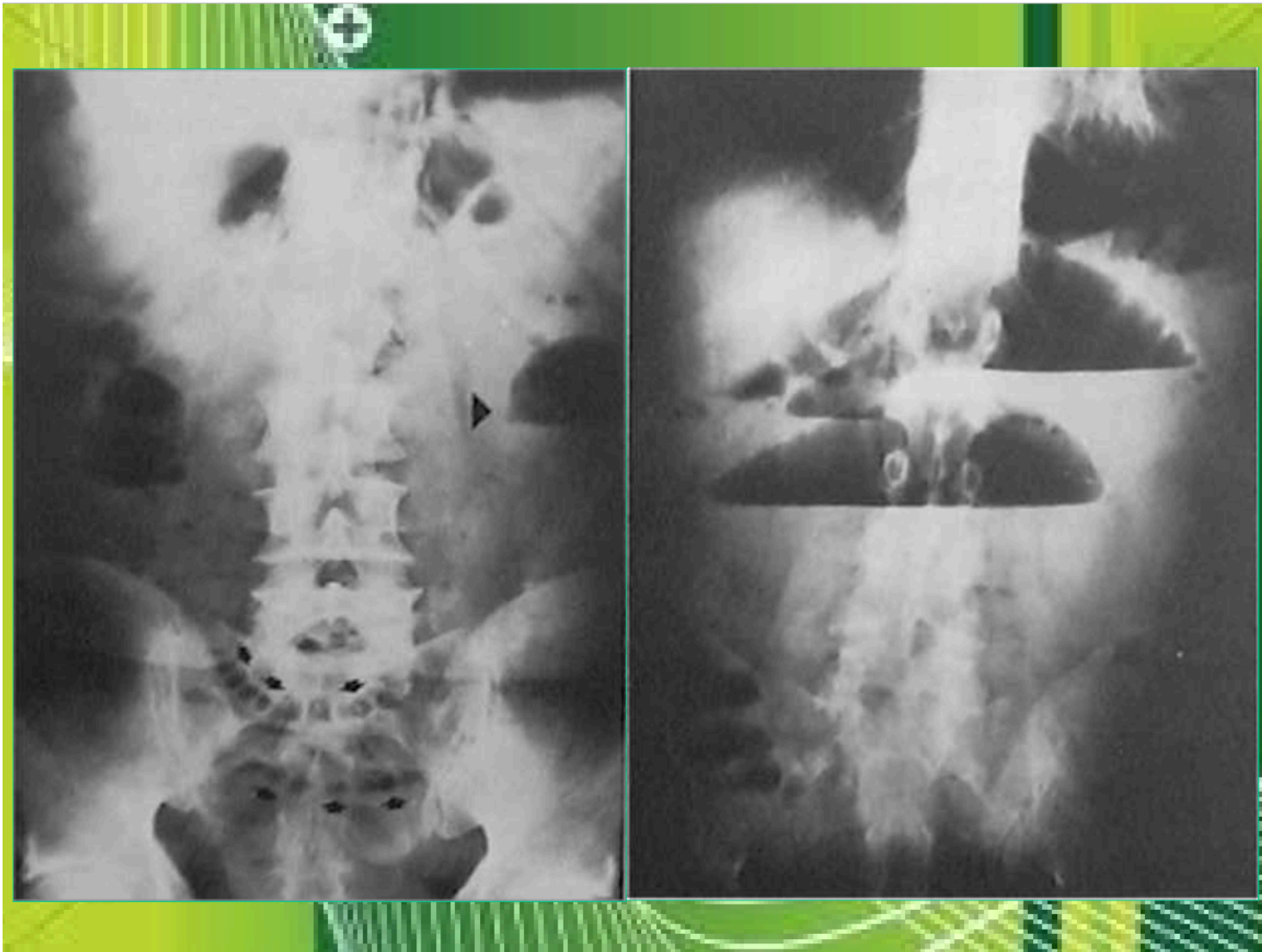


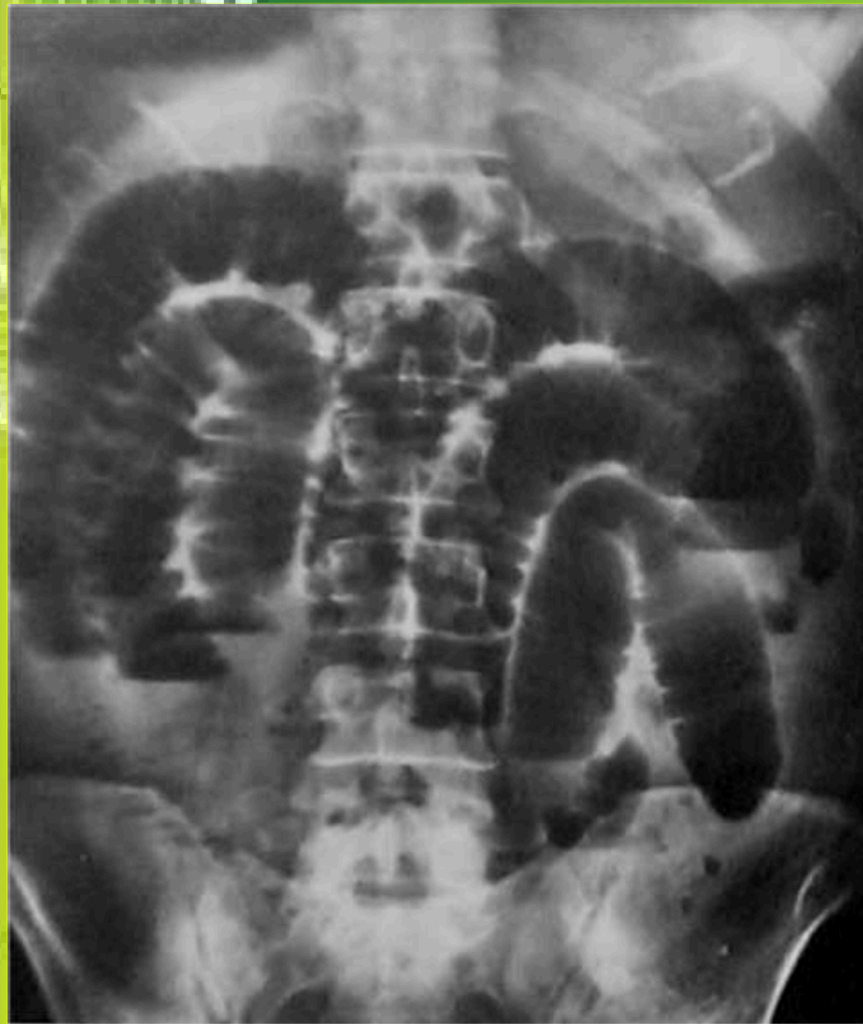dạng sóng

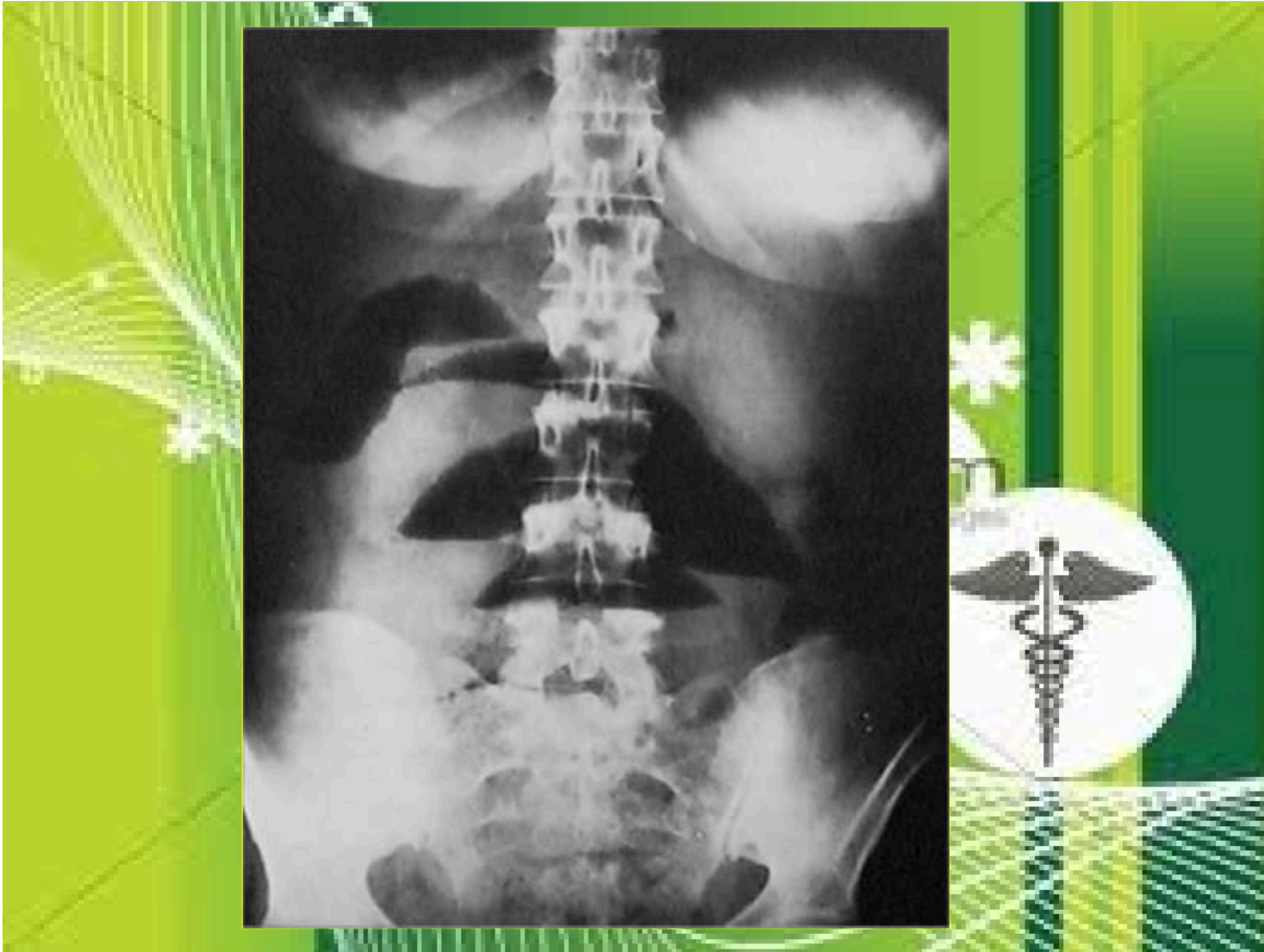

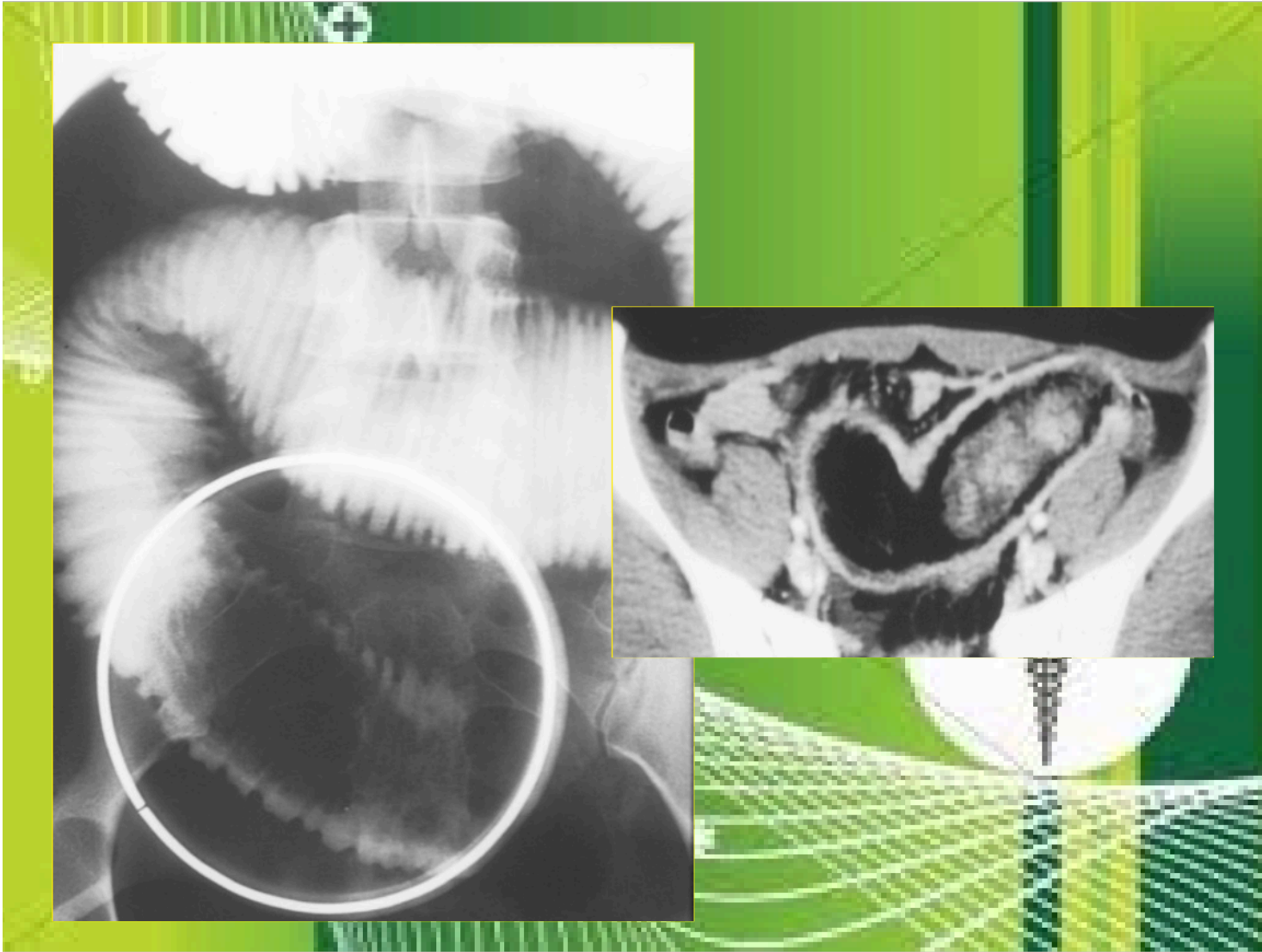



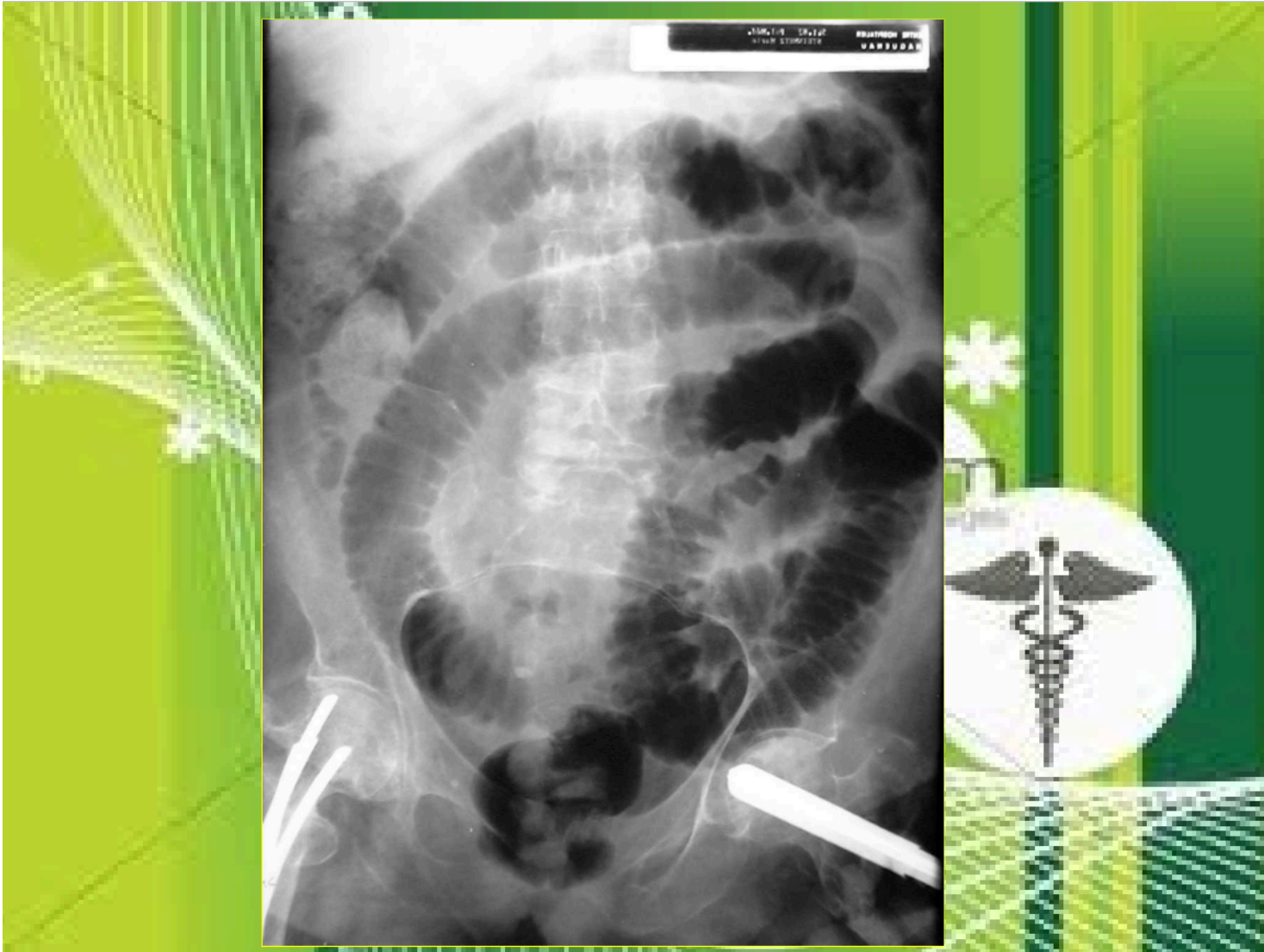


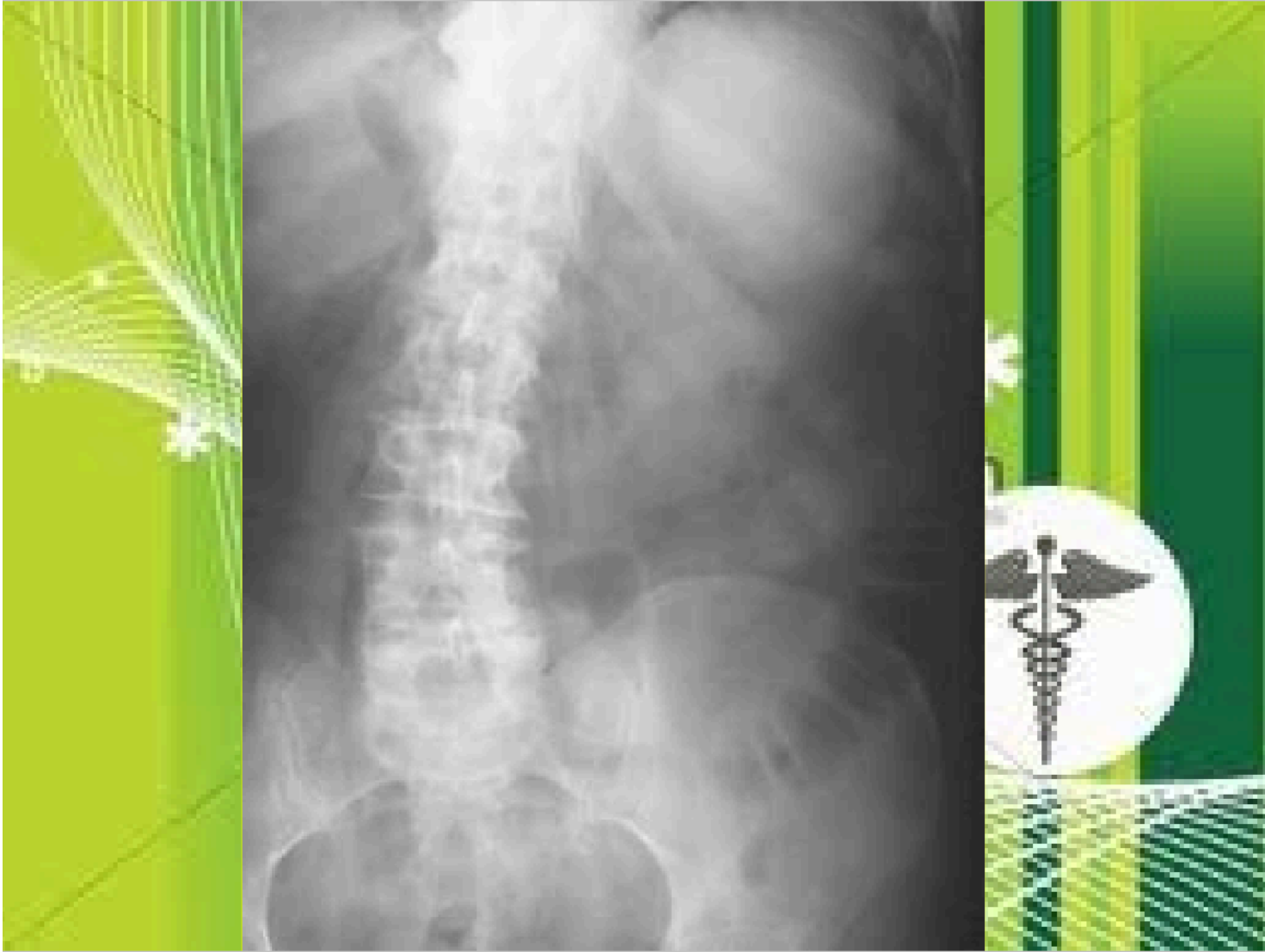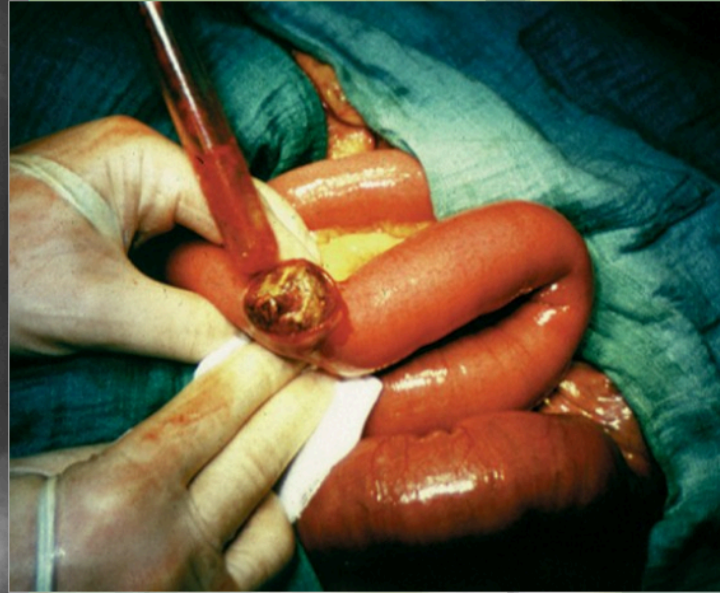



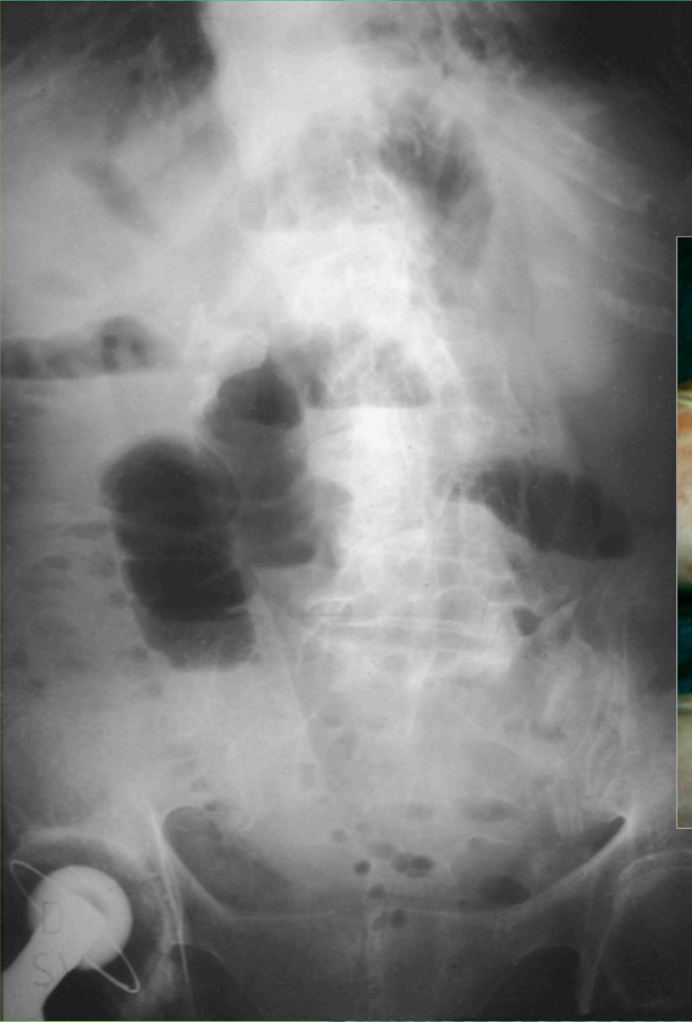
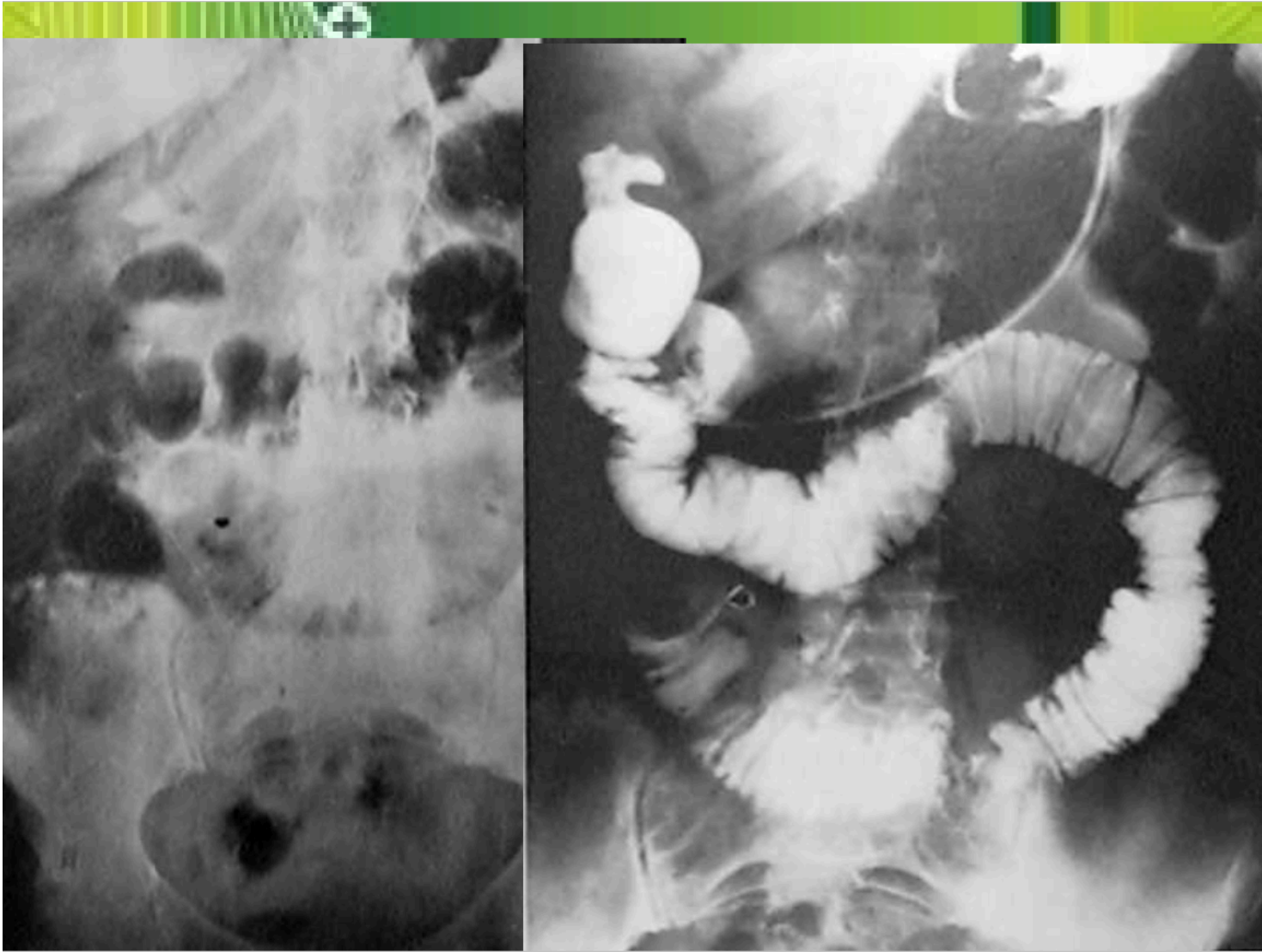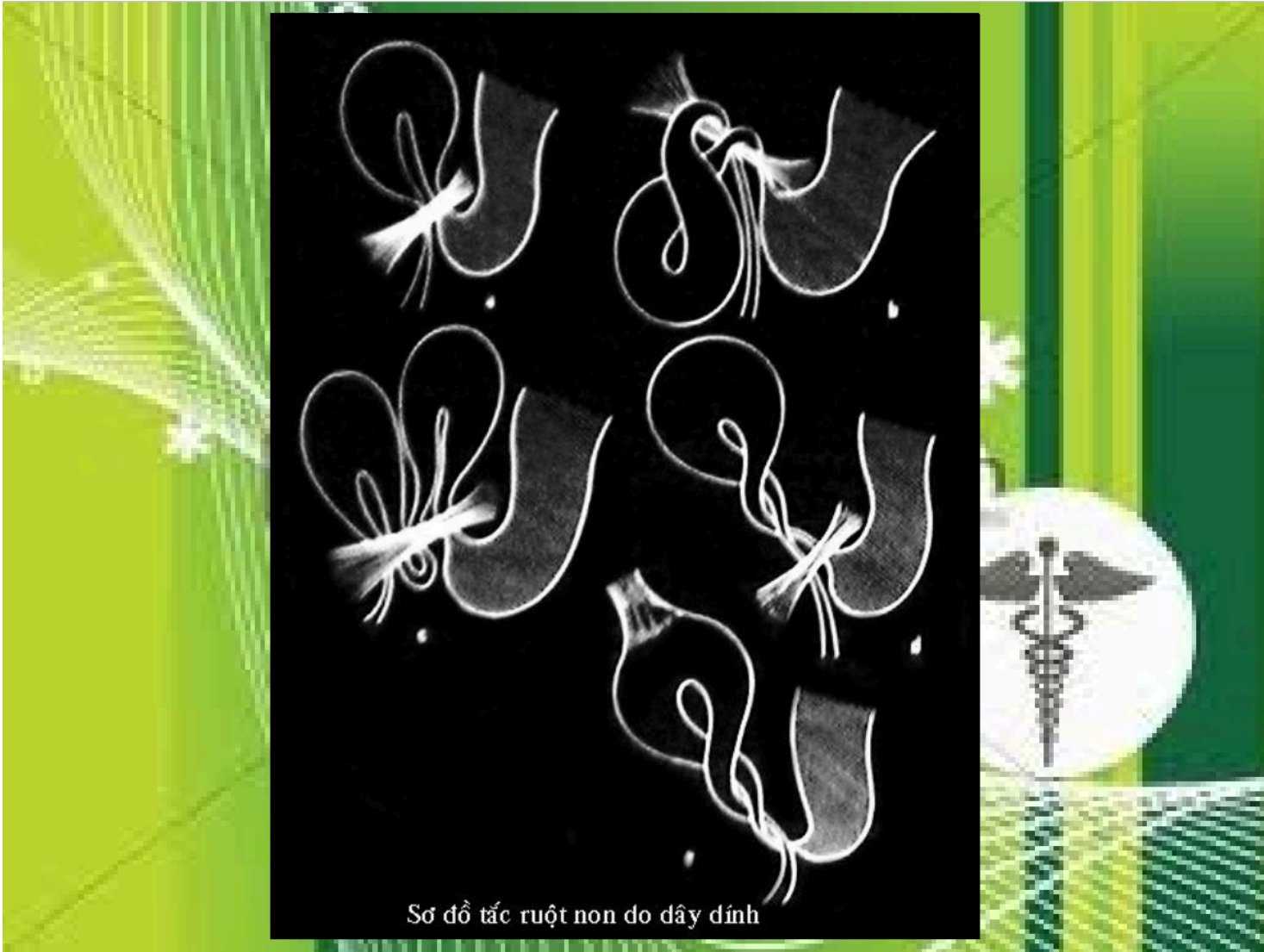












Sơ đồ tắc ruột non do dây dính



