

# Laporan Kasus: Penyakit Ginjal Kronis pada Kucing Persia Usia Lanjut

(*CHRONIC KIDNEY DISEASE IN AN OLD PERSIAN CAT: A CASE REPORT*)

Merlinde da Costa Freitas<sup>1</sup>,  
I Gusti Made Krisna Erawan<sup>2</sup>, I Gede Soma<sup>3</sup>

<sup>1</sup>Program Profesi Dokter Hewan,

<sup>2</sup>Laboratorium Ilmu Penyakit Dalam Veteriner,

<sup>3</sup>Laboratorium Fisiologi, Farmakologi, dan Farmasi Veteriner,

Fakultas Kedokteran Hewan, Universitas Udayana,

Jl. Sudirman, Sanglah Denpasar, Bali, Indonesia, 80234;

Telp/Fax: (0361) 223791

Email: [merlindedacostafreitas@gmail.com](mailto:merlindedacostafreitas@gmail.com)

## ABSTRACT

**INTRODUCTION:** Chronic kidney disease is the presence of structural or functional abnormalities in one or both kidneys. This disease is progressive, requiring lifelong care to limit the progression of kidney damage.

**OBJECTIVE:** This case report aims to report the occurrence of chronic kidney disease in old cat that only show one clinical symptom, weight loss.

**METHODS:** A male persian cat with black and white fur, aged 15 years, and weighing 3.7 kg, was brought by its owner to a veterinary clinic with complaints of drastic weight loss. In 2018, the cat weighed 5.6 kg, but by 2022, its weight had decreased to 3.7 kg. The animal appeared thin but still maintained its appetite. Hair loss and scabs were observed on its skin. The disease is diagnosed based on clinical and laboratory examination.

**RESULTS:** Physical examination revealed alopecia and scabs on the skin around the back and tail areas. Routine hematology examination (complete blood count) showed a decrease in platelet levels, blood biochemistry tests indicated increased levels of blood urea, creatinine, and amylase. Symmetric dimethylarginine (SDMA) examination revealed an elevated SDMA value, urinalysis results showed leukocytes in the urine. Based on the anamnesis, clinical examination, and supporting tests, the cat was diagnosed with chronic kidney. The therapy provided included fluid therapy with 0.9% NaCl once a week, kidney supplement for three months, antianemic for two days, immune supplement for nine days, *enalapril maleate* for 14 days, and a dietary change to renal food. After three months of therapy, the cat's body weight increased to 4.4 kg, indicating improvement in its condition. Fluid therapy was discontinued; however, the administration of kidney supplements, immune supplements, and renal food was continued.

**CONCLUSIONS:** The therapy given in the form of fluid therapy with 0.9% NaCl, kidney supplement, antianemic, immune supplement, *enalapril maleate*, and renal food gave good results.

**KEYWORDS:** blood urea nitrogen; creatinine; chronic kidney diseases; persian cat; thrombocytopenia

## ABSTRAK

**PENDAHULUAN:** Penyakit ginjal kronis didefinisikan sebagai adanya kelainan struktural atau fungsional pada satu atau kedua ginjal. Penyakit ini bersifat progresif sehingga penderita memerlukan perawatan seumur hidup untuk membatasi perkembangan kerusakan ginjal.

**TUJUAN:** Penulisan laporan kasus ini bertujuan untuk melaporkan kejadian penyakit ginjal kronis pada kucing tua yang hanya menunjukkan satu gejala klinis, yaitu penurunan bobot badan.

**METODE:** Seekor kucing persia jantan berwarna putih dan hitam, berumur 15 tahun, dengan bobot badan 3,7 kg dibawa oleh pemiliknya ke klinik hewan dengan keluhan penurunan bobot badan yang drastis. Pada tahun 2018, kucing kasus memiliki bobot badan 5,6 kg, tetapi pada tahun 2022 turun menjadi 3,7 kg. Hewan tampak kurus tetapi masih memiliki nafsu makan. Pada kulitnya ditemukan

kebotakan serta keropeng. Penyakit didiagnosis berdasarkan pemeriksaan klinis dan laboratorium. **HASIL:** Pemeriksaan fisik menunjukkan adanya alopesia dan *scab* pada kulit di daerah punggung dan ekor, pemeriksaan hematologi rutin (*complete blood count*) menunjukkan penurunan nilai platelet, pemeriksaan biokimia darah menunjukkan peningkatan nilai *blood urea nitrogen*, kreatinin dan amilase. Pemeriksaan *symmetric dimethylarginine* (SDMA) menunjukkan peningkatan dan pemeriksaan urinalisis menunjukkan adanya leukosit pada urin. Berdasarkan hasil anamnesis, pemeriksaan klinis, dan pemeriksaan penunjang, kucing kasus didiagnosis menderita penyakit ginjal kronis. Terapi yang diberikan meliputi terapi cairan NaCl 0,9% satu kali dalam seminggu, suplemen ginjal selama tiga bulan, antianemik selama dua hari, suplemen kekebalan tubuh selama sembilan hari, *enalapril maleate* selama 14 hari, serta penggantian pakan hewan dengan *renal food*. Setelah pemberian terapi selama tiga bulan, bobot badan kucing kasus meningkat menjadi 4,4 kg. Hal tersebut menandakan kondisi hewan membaik. Terapi infus dihentikan, tetapi pemberian suplemen ginjal dan suplemen kesehatan, dan *renal food* tetap dilanjutkan.

**SIMPULAN:** Terapi yang diberikan berupa terapi cairan dengan NaCl 0,9%, suplemen kesehatan ginjal, antianemik, suplemen kekebalan tubuh, *enalapril maleate*, dan *renal food* memberikan hasil yang baik.

**KATA-KATA KUNCI:** *blood urea nitrogen*; kreatinin; kucing persia; penyakit ginjal kronis; trombositopenia

## PENDAHULUAN

Ginjal merupakan organ tubuh yang memiliki fungsi utama sebagai organ ekskresi dan non-ekskresi. Sebagai organ ekskresi, ginjal bertanggung jawab dalam menjaga keseimbangan cairan tubuh, mengatur keseimbangan elektrolit, keseimbangan asam-basa, serta mengekskresikan sisa produk metabolisme. Sebaliknya, sebagai organ non-ekskresi, ginjal berfungsi dalam pengaturan tekanan darah, produksi eritrosit, serta konversi vitamin D menjadi bentuk aktif D3 atau *1,25-dihydroxycholecalciferol* secara biologis (Yanuartono *et al.*, 2017).

Penyakit ginjal kronis didefinisikan sebagai adanya kelainan struktural atau fungsional pada salah satu atau kedua ginjal yang berlangsung lama. Penyakit ini dianggap sebagai penyebab utama morbiditas dan mortalitas pada kucing. Penyakit ginjal kronis juga merupakan salah satu masalah paling umum pada kucing, terutama pada kucing yang berusia lebih dari 10 tahun (Schaefer *et al.*, 2021; Arslan *et al.*, 2021). Penyakit ini menggambarkan hilangnya fungsi ginjal secara bertahap dengan penurunan laju filtrasi glomerulus dan dapat didiagnosis melalui peningkatan kadar kreatinin dalam darah. Biasanya, penyakit ginjal kronis telah berlangsung selama lebih dari tiga bulan sebelum terdeteksi (Schaefer *et al.*, 2021).

Prevalensi penyakit ginjal kronis diperkirakan sebesar 1-3% pada populasi kucing secara umum, dengan prevalensi mencapai 80% pada kucing geriatrik (De Santis *et al.*, 2022). Selain faktor usia, faktor risiko penyakit ginjal kronis pada kucing belum diidentifikasi secara spesifik. Namun, penurunan bobot badan atau kondisi tubuh yang buruk, peningkatan konsentrasi kreatinin, dehidrasi, serta penurunan bobot jenis urin dapat

menjadi indikator keberadaan atau prediktor perkembangan penyakit ginjal kronis (Sparkes *et al.*, 2016).

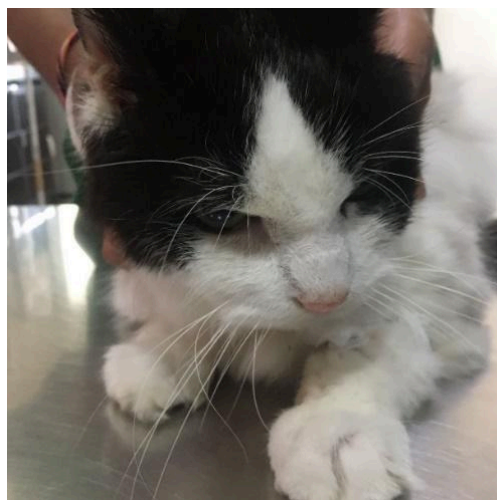
Beberapa bukti mendukung hubungan antara usia dengan kejadian penyakit ginjal kronis pada kucing, seperti tingginya prevalensi penyakit ini pada kucing yang lebih tua, tingginya prevalensi glomeruli sklerotik pada ginjal kucing geriatrik, serta tingginya prevalensi komorbiditas pada kucing yang lebih tua yang dapat memengaruhi ginjal (Brown *et al.*, 2016).

Penyakit ginjal kronis bersifat progresif, sehingga penderita memerlukan perawatan seumur hidup untuk membatasi perkembangan kerusakan ginjal. Manajemen kesehatan terhadap penyakit ini meliputi terapi suportif dan terapi simptomatik, yang bertujuan untuk memperbaiki keseimbangan cairan dan elektrolit, memenuhi kebutuhan nutrisi secara adekuat, serta memperlambat progresivitas penyakit ginjal (De Santis *et al.*, 2022; Roudebush *et al.*, 2010). Penanganan penyakit ginjal kronis pada kucing telah banyak dilaporkan. Namun, artikel ini secara khusus melaporkan kejadian penyakit ginjal kronis pada kucing tua yang hanya menunjukkan satu gejala klinis, yaitu penurunan bobot badan.

## LAPORAN KASUS

### Sinyalemen dan Anamnesis

Seekor kucing persia berjenis kelamin jantan bernama Marco dengan warna rambut putih dan hitam, berusia 15 tahun, memiliki bobot badan 3,7 kg, datang ke Klinik Hewan drh. Listriani dan kolega pada tanggal 29 Desember 2021. Keluhan utama yang disampaikan adalah penurunan bobot badan secara drastis, di mana pada tahun 2018 kucing tersebut memiliki bobot badan 5,6 kg, tetapi turun menjadi 3,7 kg. Kondisi kucing tampak kurus, tetapi masih memiliki nafsu makan.



Gambar 1. Kondisi kucing kasus saat pemeriksaan

### Pemeriksaan Fisik dan Tanda Klinis

Hasil pemeriksaan fisik pada kucing kasus menunjukkan data sebagai berikut: frekuensi detak jantung 152 kali/menit, frekuensi pulsus 116 kali/menit, *capillary refill time* (CRT) kurang dari dua detik, laju respirasi 24 kali/menit, dan suhu tubuh 37,6 C. Pemeriksaan tekanan darah dilakukan sebanyak dua kali dengan hasil sebagai berikut: tekanan darah pertama sebesar 104/79 mmHg dan tekanan darah kedua sebesar 110/87 mmHg (nilai normal: 118/74 mmHg). Kucing tampak kurus dengan *body condition score* (BCS) 2/9. Selain itu, ditemukan alopesia dan keropeng pada area punggung dan ekor.

### Pemeriksaan Penunjang

**Hematologi rutin.** Hasil pemeriksaan hematologi lengkap atau *complete blood count* (CBC) (VetScan HM5<sup>®</sup>, Zoetis, Inc., California, Amerika Serikat) yang dilakukan di Klinik Hewan drh. Listriani dan Kolega menunjukkan adanya penurunan nilai platelet (Tabel 1).

Tabel 1. Hasil pemeriksaan hematologi rutin kucing kasus

Parameter	Hasil	Referensi*)	Keterangan
WBC (x10 <sup>3</sup> /μL)	10,37	5,50-19,50	Normal
Limfosit (x10 <sup>9</sup> /L)	1,89	1,50-7,00	Normal
Monosit (x10 <sup>9</sup> /L)	0,09	0,00-150	Normal
Neutrofil (x10 <sup>9</sup> /L)	7,90	2,50-14,00	Normal
Eosinofil (x10 <sup>9</sup> /L)	0,47	0,00-1,00	Normal
Basofil (x10 <sup>9</sup> /L)	0,01	0,00-0,20	Normal
RBC (x10 <sup>12</sup> /L)	7,39	5,00-10,00	Normal
Hemoglobin (g/dL)	11,8	8,0-15,0	Normal
HCT (%)	37,70	24,00-45,00	Normal
MCV (fL)	51	39-55	Normal
MCH (pg)	15,9	12,5-17,5	Normal
MCHC (g/dL)	31,2	30,0-36,0	Normal
Platelet (x10 <sup>5</sup> /L)	138	300-800	Menurun
MPV (fL)	12,7	12,0-17,0	Normal

Keterangan: WBC: *White Blood Cell*; RBC: *Red Blood Cell*; HCT: *Hematocrit*; MCV: *Mean Cell Volume*; MCH: *Mean Corpuscular Hemoglobin*; MCHC: *Mean Corpuscular Hemoglobin Concentration*  
 \*) Sumber: Tvedten (1981)

**Biokimia darah.** Pemeriksaan biokimia darah (VetScan VS2<sup>®</sup>, Zoetis, Inc., California, Amerika Serikat) dilakukan di Klinik Hewan drh. Listriani dan Kolega menunjukkan adanya peningkatan nilai *blood urea nitrogen* (BUN), kreatinin, dan amilase (Tabel 2).

**Symmetric dimethylarginine.** *Symmetric dimethylarginine* (SDMA) adalah produk

dari *intranuclear protein methylation* yang dilakukan oleh semua sel berinti dan diekskresikan melalui filtrasi ginjal. Oleh karena itu, pemeriksaan SDMA digunakan untuk menilai *glomerular filtration rate* (GFR) (Hall *et al.*, 2014). Menurut Braff *et al.* (2014), konsentrasi SDMA dan GFR pada kucing memiliki hubungan linear, sehingga pemeriksaan konsentrasi SDMA dapat digunakan untuk mendeteksi penyakit ginjal lebih dini. Sampel yang digunakan untuk pemeriksaan SDMA adalah serum darah dari hewan penderita. Pemeriksaan SDMA yang dilakukan di Klinik Hewan drh. Listriani dan Kolega menunjukkan adanya peningkatan nilai SDMA (IDEXX Catalyst One<sup>®</sup>, IDEXX Laboratories, Inc., Westbrook, Amerika Serikat), yaitu 16 µg/dL (rentang normal: 0-14 µg/dL) (Relford *et al.*, 2016).

**Urinalisis.** Hasil pemeriksaan kimia urin (IDEXX Catalyst One<sup>®</sup>, IDEXX Laboratories, Inc., Westbrook, Amerika Serikat) menunjukkan hasil leukosit +2, darah 10 cell/UL, pH 5,5, dan berat jenis 1.015 (Tabel 3).

Tabel 3. Hasil pemeriksaan kimia urin pada kucing kasus

Parameter	Hasil	Referensi*)	Keterangan
Leukosit (cell/UL)	+2	-	Positif
Darah (cell/UL)	10	-	Positif
Berat Jenis	1,015	1,001-1,085	Normal
pH	5,5	5,73–7,39	Menurun

Keterangan: \*) Sumber: Cottam (2002)

Tabel 2. Hasil pemeriksaan biokimia darah kucing kasus

Parameter	Hasil	Referensi*)	Keterangan
Albumin (g/dL)	3,3	2,2-4,4	Normal
ALP (U/L)	20	10-90	Normal
ALT (U/L)	41	20-100	Normal
Amylase (U/L)	1378	300-1100	Meningkat
Total bilirubin (mg/dL)	0,2	0,1-0,6	Normal
BUN (mg/dL)	41	16-36	Meningkat
Calcium (mg/dL)	11,0	8,0-11,8	Normal
Phosphate (mg/dL)	51	3,4-8,5	Normal
Creatinine (mg/dL)	3,4	0,8-2,4	Meningkat
Glucosa (mg/dL)	114	70-150	Normal
NA <sup>+</sup> (mmol/dL)	152	142-164	Normal
K <sup>+</sup> (mmol/dL)	4,2	3,7-5,8	Normal
Total protein (g/dL)	7,2	5,4-8,2	Normal
Globulin (g/dL)	3,8	1,5-5,7	Normal

Keterangan: ALP: *Alkaline Phosphatase*; ALT: *Alanine Aminotransferase*; BUN: *Blood Nrea Nitrogen*  
\*)Sumber: Ettinger dan Feldman (2000)

## Diagnosis dan Prognosis

Berdasarkan anamnesis, hasil pemeriksaan klinis, dan hasil pemeriksaan laboratorium, kucing kasus didiagnosis menderita penyakit ginjal kronis dengan prognosis

infausta karena penyakit *chronic kidney disease* (CKD) bersifat progresif, sehingga terapi yang diberikan bertujuan untuk membatasi kerusakan ginjal.

### **Terapi dan Pascaterapi**

Terapi yang diberikan pada hewan kasus berupa infus NaCl 0,9% (PT. Widarta Bhakti, Pasuruan, Indonesia) 500 mL satu kali seminggu untuk mempertahankan status hidrasi, suplemen kesehatan ginjal ( Yochito<sup>®</sup>, PT. Vadco Prosper Mega, Sumedang, Indonesia) satu tablet q24h selama tiga bulan sebagai terapi suportif, antianemik Hematodin<sup>®</sup> (PT. Romindo Primavetcom, Jakarta Selatan, Indonesia) 0,7 mL/kg BB selama dua hari, suplemen kekebalan tubuh (Transfer factor advance<sup>®</sup>, 4Life Indonesia, Jakarta Selatan, Indonesia) q12h selama sembilan hari, inhibitor *angiotensin-converting enzyme* (ACE) *enalapril maleate* (PT. Combiphar, Bandung, Indonesia) 10 mg/kg BB q12h selama 14 hari, serta pakan hewan diganti dengan *renal food* untuk menjaga kadar pH, volume, dan konsentrasi mineral urin. Jumlah pakan yang diberikan sebanyak 255 g per hari untuk pakan basah atau 64 g per hari untuk pakan kering.

Berdasarkan terapi yang diberikan selama tiga bulan, kucing kasus mengalami peningkatan bobot badan menjadi 4,4 kg. Pemberian Yochito<sup>®</sup>, Transfer Factor Advance<sup>®</sup>, dan *renal food* tetap dilanjutkan. Menurut Roudebush *et al.* (2010), *renal food* memiliki tingkat protein, fosfor, dan natrium yang lebih rendah serta meningkatkan kapasitas penyangga makanan, serat larut, vitamin B kompleks, antioksidan, dan kadar asam lemak omega-3.

## **PEMBAHASAN**

Menurut informasi dari pemilik, kucing mengalami penurunan bobot badan yang drastis, dari 5,6 kg pada tahun 2018 menjadi 3,7 kg pada tahun 2022. Pemeriksaan klinis menunjukkan hewan kasus terlihat kurus dengan *body condition score* (BCS) 2/9, tetapi masih memiliki nafsu makan. Ditemukan pula adanya alopesia dan keropeng pada kulit daerah punggung dan ekor. Penyebab penurunan bobot badan pada kucing kasus mungkin disebabkan oleh perubahan nafsu makan. Apabila kucing memiliki nafsu makan yang normal atau meningkat, maka penyakit dapat mengarah pada malabsorpsi atau gangguan penyerapan sari makanan pada pencernaan, seperti *inflammatory bowel disease* dan *gastrointestinal lymphoma*, atau penyakit yang menyebabkan kehilangan protein yang berlebihan, seperti *enteropathy*, diabetes melitus, dan *hyperthyroidism*. Namun, apabila hewan memiliki nafsu makan yang menurun, maka diagnosis dapat diarahkan pada penyakit di rongga mulut dan penyakit sistemik, seperti neoplasia, tiroid, penyakit ginjal kronis, penyakit hati, penyakit

gastrointestinal, dan infeksi retroviral. Pemeriksaan penunjang yang digunakan untuk mendeteksi penurunan bobot badan meliputi *complete blood cell count*, biokimia darah, total *thyroxine*, urinalisis, dan uji retroviral (Little, 2017; Caney, 2009).

Pada hewan kasus, dilakukan pemeriksaan hematologi rutin untuk mengetahui gambaran tingkat keparahan penyakit, kemungkinan agen penyebab, dan kondisi hewan. Hasil pemeriksaan hematologi rutin menunjukkan adanya penurunan nilai platelet, yaitu trombositopenia sebesar  $138 \times 10^5/L$ , dengan nilai normal  $300-800 \times 10^5/L$ . Trombosit berfungsi untuk pembekuan darah pada saat terjadi luka dan mencegah masuknya patogen ke dalam tubuh. Trombositopenia dapat disebabkan oleh penurunan produksi trombosit, peningkatan penghancuran trombosit, atau penyerapan di limpa (Orasan *et al.*, 2018). Menurut Dorgalaleh *et al.* (2013), trombosit pada pasien dengan gangguan ginjal jumlahnya signifikan lebih rendah daripada individu yang sehat. Pemeriksaan hematologi rutin dan biokimia darah dapat memberikan informasi penting yang diperlukan untuk diagnosis dini, identifikasi etiologi, dan prognosis suatu penyakit (Simsek *et al.*, 2015).

Hasil pemeriksaan biokimia darah mengindikasikan bahwa kucing kasus mengalami gangguan ginjal yang ditandai dengan peningkatan kadar *Blood Urea Nitrogen* (BUN) dan kreatinin. BUN dan kreatinin dapat digunakan untuk mengevaluasi laju filtrasi glomerulus (Sonu *et al.*, 2019). The International Renal Interest Society (IRIS) telah mengusulkan penilaian stadium penyakit ginjal kronis berdasarkan kreatinin, urea, dan berat jenis urin untuk menentukan terapi yang tepat, menentukan prognosis, dan menerapkan langkah-langkah tindak lanjut yang diperlukan dalam manajemen penyakit ginjal yang tepat. Konsentrasi kreatinin dianggap sebagai penanda terbaik dari *glomerular filtration rate* (McLeland *et al.*, 2014).

Hasil pemeriksaan kimia darah menunjukkan bahwa hewan mengalami penyakit ginjal kronis yang ditandai dengan peningkatan BUN dan kreatinin. Kreatinin merupakan *biomarker* yang digunakan untuk mengevaluasi fungsi ginjal, sedangkan BUN bertanggung jawab dalam monitoring retensi metabolit nitrogen yang harus diekskresikan oleh nefron (Ribeiro *et al.*, 2020). Kreatinin diproduksi oleh degradasi kreatin dan kreatin fosfat di otot rangka dengan kecepatan yang relatif konstan, dan dalam aliran darah, kreatinin disaring sepenuhnya oleh glomerulus tanpa reabsorpsi atau sekresi tubulus. Peningkatan kreatinin yang melebihi nilai normal dapat diasumsikan akibat kehilangan fungsi nefron ginjal. Oleh karena itu, konsentrasi kreatinin dapat dianggap sebagai penanda yang lebih sensitif pada tahap akhir penyakit ginjal kronis daripada pada tahap awal, dan kreatinin digunakan sebagai pengukur tidak langsung *glomerular filtration rate* (De Santis *et al.*, 2022). Kombinasi

azotemia atau peningkatan kreatinin dan BUN, serta berat jenis urin yang rendah, dapat digunakan untuk mendiagnosis penyakit ginjal kronis. Tahapan penyakit ginjal kronis pada kucing dapat ditentukan berdasarkan hasil kreatinin menggunakan kriteria IRIS, yaitu tahap satu <1,6 mg/dL, tahap dua 1,6–2,8 mg/dL, tahap tiga 2,9-5,0 mg/dL, dan tahap empat >5,0 mg/dL, sehingga kucing pada kasus ini termasuk dalam penyakit ginjal kronis tahap tiga.

Amilase adalah enzim pencernaan yang bekerja secara ekstraseluler untuk memecah karbohidrat menjadi monosakarida serta diproduksi oleh pankreas dan kelenjar saliva. Peningkatan amilase pada pasien dengan penyakit ginjal kronis disebabkan oleh gangguan ekskresi ginjal (Pal dan Mandal, 2018). Uji *symmetric dimethylarginine* (SDMA) spesifik untuk fungsi ginjal dilakukan untuk mendiagnosis penyakit ginjal kronis. SDMA adalah senyawa yang diproduksi dalam sel melalui metilasi residu arginin dan dilepaskan ke dalam sirkulasi selama proteolisis. Hubungan antara SDMA, kreatinin, dan laju filtrasi glomerulus sangat mirip, tetapi SDMA dapat mendeteksi penurunan fungsi ginjal lebih awal (De Santis *et al.*, 2022). SDMA merupakan *biomarker* baru yang memungkinkan deteksi penyakit ginjal kronis dini pada kucing dengan nonazotemik. Konsentrasi SDMA berkorelasi invers linear dengan laju filtrasi glomerulus sehingga saat laju filtrasi menurun, SDMA akan meningkat. Hal ini menjadikan SDMA sebagai *biomarker* untuk laju filtrasi glomerulus (Peterson *et al.*, 2018; Hall *et al.*, 2014). Nilai SDMA pada kucing kasus menunjukkan adanya peningkatan yang mengindikasikan adanya penyakit ginjal kronis.

Pemeriksaan urinalisis dilakukan untuk mengetahui fungsi glomerulus pada ginjal. Hasil pemeriksaan urinalisis pada kucing kasus menunjukkan adanya leukosit +2 dalam urin, yang dapat disebabkan oleh infeksi saluran urinaria serta adanya demam (Pratama *et al.*, 2016). Adanya sel darah merah 10 sel/UL dalam urin atau hematuria dapat disebabkan oleh perlukaan dan infeksi pada mukosa saluran perkencingan. Rata-rata berat jenis urin kucing yang sehat adalah 1.001-1.085 (Yadav *et al.*, 2020). Berat jenis urin memberikan informasi tentang kapasitas konsentrasi urin ginjal, dan kucing dapat mempertahankan kemampuan konsentrasi urin meskipun terjadi penurunan massa ginjal yang signifikan, terutama ketika mengalami dehidrasi (Backlund *et al.*, 2011). Derajat keasaman atau pH urin adalah pengukuran kemampuan ginjal untuk menghemat ion hidrogen, memberikan perkiraan kasar tetapi berguna dari status asam-basa tubuh. Nilai pH urin normal pada kucing adalah 5,73-7,39, sedangkan pH pada kucing kasus adalah 5,5. Pada hewan karnivora, pH urin yang asam adalah normal, namun pakan komersial yang dikonsumsi oleh kucing dapat menurunkan pH urin karena adanya agen pengasam (Cottam *et al.*, 2002).

Berdasarkan anamnesis, hasil pemeriksaan klinis, dan hasil pemeriksaan penunjang, kucing kasus didiagnosis menderita penyakit ginjal kronis. Terapi yang diberikan pada kucing kasus meliputi pemberian infus NaCl 0,9% 500 mL satu kali dalam seminggu. Terapi cairan bertujuan untuk mencegah dehidrasi, mempertahankan aliran darah ginjal, dan laju filtrasi glomerulus, meningkatkan *output* urin, serta memperbaiki manifestasi klinis uremia akibat azotemia prerenal yang dapat memperburuk azotemia ginjal primer. Pemberian cairan untuk pemeliharaan lebih tepat menggunakan cairan rendah Na (0,45% NaCl dengan 2,5% *dextrose* atau *lactate ringer's solution* dengan 2,5% *dextrose*) (Roudebush *et al.*, 2010; Yanuartono *et al.*, 2017). Suplemen Yochito<sup>®</sup> merupakan suplemen pakan untuk menjaga kesehatan ginjal yang mengandung kitosan, kalsium karbonat, *Bacillus subtilis*, *Bacillus licheniformis*, dan *Bacillus plimilis*. Suplemen Transfer Factor Advance<sup>®</sup> mengandung rantai asam amino yang tinggi, yaitu 44 rantai asam amino, yang membantu mempercepat proses regenerasi sel-sel yang rusak atau mati. Antianemik Hematodin adalah golongan antianemik yang berfungsi sebagai multivitamin dan hematopoietin, dengan indikasi pemberian pada hewan dengan gangguan hematopoiesis untuk membantu proses regenerasi sel darah merah (Chrisnanta dan Fitri, 2018). *Angiotensin-converting enzyme* (ACE) inhibitors, *enalapril maleate*, diberikan dengan dosis 10 mg/kg BB sebanyak dua kali sehari selama 14 hari. Enalapril merupakan golongan *ACE inhibitors* yang paling umum digunakan dalam kedokteran hewan untuk pengobatan gagal jantung kronis, hipertensi, dan penyakit ginjal kronis. Menurut Lefebvre *et al.* (2007), *ACE inhibitors* direkomendasikan untuk kucing dengan penyakit ginjal kronis, karena obat ini dapat menurunkan tekanan darah pada pembuluh kapiler glomerulus, memiliki efek antiproteinurik, menunda perkembangan penyakit ginjal kronis, dan membatasi luasnya lesi pada ginjal. Penggunaan enalapril dapat mengurangi tekanan darah arteri sistemik, memperlambat penurunan fungsi ginjal, dan memperpanjang kelangsungan hidup hewan.

## SIMPULAN

Berdasarkan anamnesis, pemeriksaan klinis, dan pemeriksaan penunjang, hewan kasus didiagnosis mengalami penyakit ginjal kronis. Terapi yang diberikan berupa terapi cairan dengan NaCl 0,9%, suplemen Yochito<sup>®</sup>, antianemik Hematodin, suplemen Transfer factor advances<sup>®</sup>, *enalapril maleate*, dan *renal food* memberikan hasil yang baik. Hal tersebut ditunjukkan oleh peningkatan bobot badan kucing kasus.

## SARAN

Pakan dan terapi cairan pada hewan penderita penyakit ginjal kronis perlu dilakukan kontrol untuk mencegah dehidrasi serta mempertahankan laju filtrasi glomerulus ginjal.

### UCAPAN TERIMA KASIH

Ucapan terima kasih yang sebesar-besarnya disampaikan kepada drh. Listriani beserta kolega atas bimbingan dan kontribusinya selama proses penanganan kasus ini. Penghargaan yang sama juga ditujukan kepada seluruh pengampu koasistensi Penyakit Dalam Veteriner, Fakultas Kedokteran Hewan, Universitas Udayana, atas masukan, arahan, dan dukungan yang telah diberikan sehingga penulisan ini dapat diselesaikan dengan baik.

### DAFTAR PUSTAKA

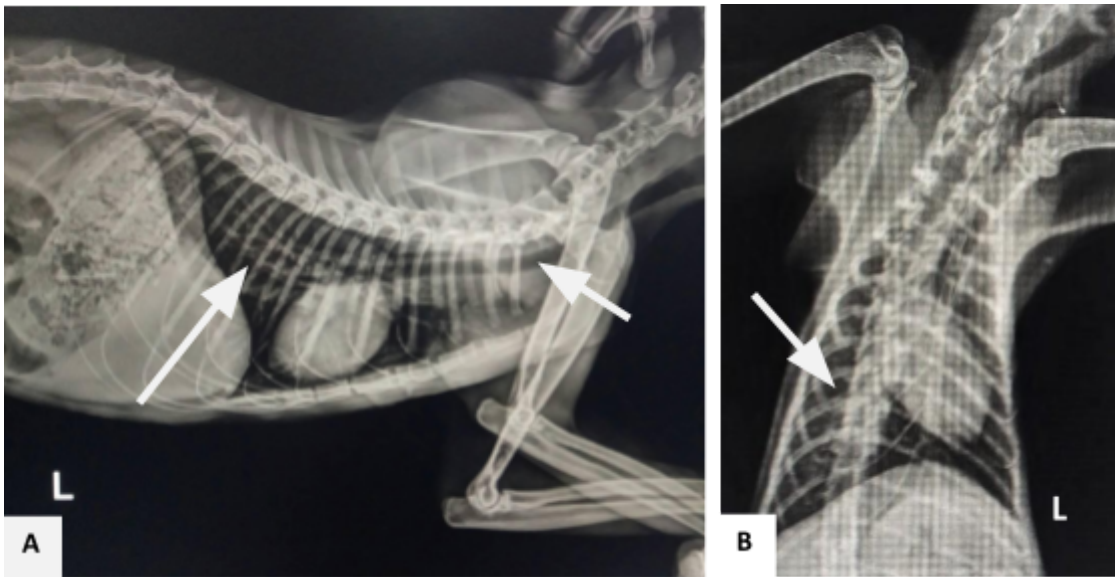
- Arslan HH, Ozcan U, Durmus Y. 2021. evaluation of mean gray values of a cat with chronic renal failure: case report. *Arquivos Brasileiro de Medicina Veterinária e Zootecnia* 73(2): 438-444.
- Backlund B, Zoran DL, Nabity MB, Norby B, Bauer JE. 2011. Effects of dietary protein content on renal parameters in normal cats. *Journal of Feline Medicine and Surgery* 13(10): 698-704.
- Braff J, Obare E, Yerramilli M, Elliott J, Yerramilli M. 2014. Relationship between Serum Symmetric Dimethylarginine Concentration and Glomerular Filtration Rate in Cats. *Journal of Veterinary Internal Medicine* 28(6): 1699-1701.
- Brown CA, Elliott J, Schmiedt CW, Brown SA. 2016. Chronic Kidney Disease in Aged Cats: Clinical Features, Morphology, and Proposed Pathogeneses. *Veterinary Pathology* 53(2): 309-326.
- Caney S. 2009. Weight loss in the elderly cat. appetite is fine and everything looks normal. *Journal of Feline Medicine and Surgery* 11(9): 738-746.
- Chrisnanta KW, Fitri AD. 2018. Tracheotomy Pada Anjing American Pit Bull Terrier Yang Mengalami Vulnus Morsum. *ARSHI Veterinary Letters* 2(4): 69-70.
- Cottam YH, Hendriks WH, Caley P, Wamberg S. 2002. Feline Reference Values for Urine Composition. *Journal of Nutrition* 132(6): 1754S-1756S.
- De Santis F, Boari A, Dondi F, Crisi PE. 2022. Drug-Dosing Adjustment in Dogs and Cats with Chronic Kidney Disease. *Animals* 12(3): 262.
- Dorgalaleh A, Mahmudi M, Tabibian S, Khatib ZK, GH Tamaddon, Moghaddam ES, Bamedi T, Alizadeh S, Moradi E. 2013. Anemia and Thrombocytopenia in Acute and Chronic Renal Failure. *International Journal of Hematology-Oncology and Stem Cell Research* 7(4): 34-39.
- Ettinger SJ, Feldman EC. 2000. *Textbook of Veterinary Internal Medicine*. 5th ed. St. Louis. WB Saunders Co. Hlm. 1288-1290.
- Hall JA, Yerramilli M, Obare E, Yerramilli M, Jewell DE. 2014. Comparison of Serum Concentrations of Symmetric Dimethylarginine and Creatinine as Kidney Function Biomarkers in Cats with Chronic Kidney Disease. *Journal of Veterinary Internal Medicine* 28(6):1676-1683.
- Lefebvre HP, Brown SA, Chetboul V, King JN, Pouchelon JL, Toutain PL. 2007. Angiotensin-Converting Enzyme Inhibitors in Veterinary Medicine. *Current Pharmaceutical Design* 13(13): 1347-1361.

- Little S. 2017. *Weight Loss in Senior Cats*. Ottawa, Canada. Delaware Valley Academy of Veterinary Medicine. Hlm. 3-4.
- McLeland SM, Cianciolo RE, Duncan CG, Quimby JM. 2014. A Comparison of Biochemical and Histopathologic Staging in Cats with Chronic Kidney Disease. *Veterinary Pathology* 52(3): 524-534.
- Orasan OH, Urian L, Ciulei G, Breaban I, Stefan AM, Secara SC, Taut AS, Sarlea ST, Negrean V, Sampelean D, Patiu IM, Orasan RA, Cozma A. 2018. Thrombocytopenia in End-Stage Renal Disease and Chronic Viral Hepatitis B or C. *Journal of Mind and Medical Sciences* 5(2): 236-243.
- Pal A, Mandal L. 2018. Serum Amylase in Patients of Chronic Kidney Diseases Stage Three to Stage Five. *Birat Journal of Health Sciences* 3(2): 403-407.
- Peterson ME, Varela FV, Rishniw M, Polzin DJ. 2018. Evaluation of Serum Symmetric Dimethylarginine Concentration as a Marker for Masked Chronic Kidney Disease in Cats With Hyperthyroidism. *Journal of Veterinary Internal Medicine* 32(1): 295-304.
- Pratama E, Rusli, Hasan M, Zuraidawati, Asmilia N, Roslizawaty, Zuhrawati. 2016. Pemeriksaan Urinalisis untuk Menentukan Status Present Kambing Kacang (*Capra sp.*) di UPT Hewan Coba Fakultas Kedokteran Hewan Universitas Syiah Kuala. *Jurnal Medika Veterinaria* 10(1): 1-4.
- Relford R, Robertson J, Clements C. 2016. Symmetric Dimethylarginine: Improving the Diagnosis and Staging of Chronic Kidney Disease in Small Animals. *Veterinary Clinics of North America: Small Animal Practice* 46(6): 941-960.
- Ribeiro JFA, Liguori TTA, Le Sueur ANV, Padovani CR, Monteiro MJMA, Melchert A, Guimarães-Okamoto PTC. 2020. A Transversal Study of Biochemical Profile, Urinalysis, UPC, Electrolytes and Blood Pressure in Dogs with Chronic Kidney Disease. *Acta Scientiae Veterinariae* 48: 1-9.
- Roudebush P, Polzin DJ, Adams LG, Towell TL, Forrester SD. 2010. An evidence-based review of therapies for canine chronic kidney disease. *Journal of Small Animal Practice* 51(5): 244-252.
- Schaefer GC, Vidor SB, Jeremias JT, Pontieri CFF, Brunetto MA, da Costa FVA. 2021. Clinical and Nutritional Follow-up of Cats with Chronic Kidney Disease Fed with a Renal Prescription Diet. *Acta Scientiae Veterinariae* 49: 1-9.
- Simsek O, Cinar M, Arikan S. 2015. Changes in selected hematology and serum biochemistry in turkish angora cats (*Felis catus*) during growth period. *Journal of Advanced Veterinary and Animal Research* 2(1): 34-39.
- Sonu, Kumar A, Charaya G, Bangar Y, Agnihotri D, Kumar T. 2019. Haemato-biochemical alterations in dogs suffering from chronic renal failure. *Indian Journal Vetereinary Medicine* 39(1): 31-35.
- Sparkes AH, Caney S, Chalhoub S, Elliott J, Finch N, Gajanayake I, Langston C, Lefebvre HP, White J, Quimby J. 2016. ISFM Consensus Guidelines on the Diagnosis and Management of Feline Chronic Kidney Disease. *Journal of Feline Medicine and Surgery* 18(3): 219-239.
- Tvedten HW. 1981. Hematology of the Normal Dog and Cat. *Veterinary Clinics of North America: Small Animal Practice* 11(2): 209-217.
- Yanuartono, Nururrozi A, Indarjulianto S. 2017. Penyakit Ginjal Kronis pada Anjing dan Kucing: Manajemen Terapi dan Diet. *Jurnal Sain Veteriner* (35)1: 16-34.
- Yadav SN, Ahmed N, Nath AJ, Mahanta D, Kalita MK. 2020. Urinalysis in dog and cat: A review. *Veterinary World* 13(10): 2133-2141.

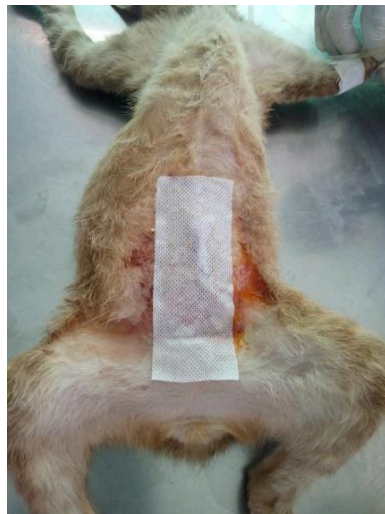## **ATURAN UMUM PENULISAN**

1. Menggunakan format file .docx, paper size **A4**, page layout **ukuran normal**, margin atas-bawah-kiri-kanan: 2,54 cm.
2. Huruf menggunakan tipe **Times New Roman**.
3. Tidak ada space before dan after paragraph.
4. Minimal total kata keseluruhan artikel adalah **3000 kata**.
5. Total halaman maksimal/ tidak lebih dari **15 halaman**.
6. Abstrak terdiri dari **200-300 kata**.
7. Menggunakan font 12. Kecuali judul artikel (font 14), abstrak (font 11), dan keterangan tabel (font 10).
8. Menggunakan spasi 1,5. Kecuali judul artikel bahasa kedua/bukan utama, gambar dan keterangan, tabel dan keterangan, alamat penulis, abstrak, daftar pustaka (spasi 1,0) dan nama penulis (spasi 1,15).
9. Setiap bab diberi jarak (spasi 1,5).
10. Setiap sub bab tidak perlu diberi jarak/spasi.
11. Setelah tanda titik (.) menggunakan dua kali spasi ( ).
12. Setelah tanda titik dua (:) menggunakan dua kali spasi ( ) dan huruf setelahnya tidak kapital.
13. Gambar dan tabel diberi judul dan keterangan. **Contoh penulisan tabel dan gambar terlampir.**
14. Pastikan daftar pustaka lengkap dan benar, jika tidak lengkap artikel akan dikembalikan untuk diperbaiki. **Contoh penulisan daftar pustaka terlampir.**
15. Gunakan pola kalimat S (subjek); P (predikat); O (objek); K (keterangan).
16. Notasi hasil SPSS seperti ( $p > 0.05$ ), ( $p < 0.05$ ) atau ( $p < 0.01$ ) tidak ditulis lagi di dalam abstrak.
17. Nama penulis tidak boleh disingkat dan ditulis tanpa gelar.
18. Sumber/daftar pustaka wajib 80% berasal dari jurnal.
19. Baca aturan dan ikuti format penulisan.
20. Reviewer wajib berjumlah minimal 2 orang.

## CONTOH PENULISAN GAMBAR



Gambar 1. Hasil radiologi thoraks lateral *recumbency* (A) dan ventrodorsal (B) menunjukkan tidak adanya kelainan pada organ lain seperti trachea dan paru-paru



Gambar 2. Luka sayatan dibalut dengan plester

## CONTOH PENULISAN TABEL

Tabel 1. Hasil pemeriksaan biokimia darah kucing kasus

Parameter	Hasil	Referensi*)	Keterangan
Albumin (g/dL)	3,3	2,2-4,4	Normal
ALP (U/L)	20	10-90	Normal
ALT (U/L)	41	20-100	Normal
Amylase (U/L)	1378	300-1100	Meningkat
Total bilirubin (mg/dL)	0,2	0,1-0,6	Normal
BUN (mg/dL)	41	16-36	Meningkat
Calsium (mg/dL)	11,0	8,0-11,8	Normal
Phosphate (mg/dL)	51	3,4-8,5	Normal
Creatinine (mg/dL)	3,4	0,8-2,4	Meningkat
Glucosa (mg/dL)	114	70-150	Normal
NA <sup>+</sup> (mmol/dL)	152	142-164	Normal
K <sup>+</sup> (mmol/dL)	4,2	3,7-5,8	Normal
Total protein (g/dL)	7,2	5,4-8,2	Normal
Globulin (g/dL)	3,8	1,5-5,7	Normal

Keterangan: ALP: *Alkaline Phosphatase*; ALT: *Alanine Aminotransferase*; BUN: *Blood Nrea Nitrogen*

\*) Sumber: Ettinger dan Feldman (2000)

**Referensi yang digunakan dalam tabel harus memiliki sumber**

## CONTOH PENULISAN DAFTAR PUSTAKA

### **Jurnal/Majalah :**

**Nama. Tahun. Judul. Nama jurnal (tidak disingkat dan ditulis italic) Volume(Nomor): Halaman.**

Abriansyah MG, Novantri L, Akbar S. 2015. Vitrification of mouse and human blastocysts using a novel cryoloop containerless technique. *Fertil Steril* 72(5): 1073-1078.

### **Buku**

**Nama. Tahun. Judul buku (italic). Kota terbit, Negara terbit. Nama penerbit. Hlm.**

Wibisono HW, Nugraha EY. 2014. *Kirk and Bistner's Handbook of Veterinary Procedures and Emergency Treatment*. 8th ed. St Louis, Missouri. Saunders Elsevier. Hlm. 303-304.

### **Bab dalam buku**

**Nama. Tahun. Judul bab. Judul buku (italic). Negara terbit. Nama penerbit. Hlm.**

Amrulloh MF. 2015. Cystic endometrial hyperplasia, pyometra, and infertility. In Ettinger SJ, Feldman EC. (Eds) *Textbook of veterinary internal medicine, disease of dog and cat*. Tokyo. WB Saunders Co. Hlm. 1636-1642.

### **Abstrak**

**Nama. Tahun. Judul. Nama kegiatan, Kota Bulan dan tanggal kegiatan.**

Alhamdani YR, Amrulloh MF, Abriansyah MG. 2016. Jembrana disease virus: a new bovine lentivirus producing an acute severe clinical disease in *Bos javanicus* cattle. Abstract 3rd International Congress on Veterinary Virology, Switzerland Sept. 4-7.

### **Prosiding konferensi**

**Nama. Tahun. Judul, In: Nama kegiatan. Kota, Negara, tanggal kegiatan. Hlm.**

Bour CJ. 2014. Chitin and chitosan: Unique cationic polysaccharides, In: *Proceeding Symposium Towards a Carbohydrate Based Chemistry*. Amies, France, 23-26 Oct 2014. Hlm. 199-231.

### **Tesis/disertasi**

**Nama. Tahun. Judul. (Disertation). Kota. Universitas**

Akbar S. 2013. *Studies on fertilization of rat oocytes by intracytoplasmic sperm injection*. (Disertation). Okayama. Okayama University.

### **Website resmi pemerintah**

**Nama. Tahun. Judul. Diakses di [Link artikel] pada tanggal [tanggal akses]**

### **Aturan penulisan nama:**

1. Semua nama penulis dicantumkan.
2. Nama belakang ditulis paling depan dan diikuti inisial nama depan dan tengah tanpa adanya tanda koma (,) maupun titik (.).
3. Setiap nama penulis dipisahkan dengan tanda koma (,)

### **Aturan penulisan daftar pustaka:**

1. Daftar pustaka terdiri dari sekurang-kurangnya 10 referensi.

2. Proporsi daftar pustaka: setidaknya 80% bersumber dari jurnal/artikel ilmiah, 20% lainnya diperkenankan bersumber dari buku

## CONTOH PENULISAN OBAT

### A. Penulisan obat dalam artikel

Penanganan pascaoperasi pada hewan kasus yang dilakukan yaitu pembersihan luka operasi dengan *povidone iodine*, luka yang telah dibersihkan diberikan antibiotik topikal Bioplacenton® 15g (PT. Kalbe Farma, Solo, Indonesia) yang mengandung *placenta extract ex bovine* 10% dan *neomycin sulfate* 0,5% diberikan secukupnya (3 kali sehari) hingga luka mengering. Pemberian antibiotik peroral *amoxicillin* sirup 125 mg/5 mL (PT. Indofarma, Bekasi, Indonesia) dengan dosis pemberian 0,5 mL (3 kali sehari) selama tujuh hari.

### B. Penulisan obat pada abstrak

Pengobatan pascaoperasi diberikan antibiotik *amoxicillin* sirup 125 mg/5 mL dengan dosis pemberian 0,5 mL (3 kali sehari) selama tujuh hari peroral. Serta antibiotik topikal yang mengandung *placenta extract ex bovine* 10% dan *neomycin sulfate* 0,5% diberikan secukupnya (3 kali sehari) hingga luka mengering.

### Aturan Penulisan Obat:

1. Zat aktif/ kandungan obat ditulis miring, tidak perlu huruf kapital kecuali berada di awal kalimat.
2. Merek obat ditulis dengan huruf kapital di depan dan diikuti indeks atas (®)
3. Pada abstrak, merk obat tidak diperkenankan dicantumkan. Cukup cantumkan kandungan dan informasi dosis serta cara dan durasi pemberian.
4. Pada bab laporan kasus, merk obat harus disertai dengan informasi manufaktur. Produsen, Kota, Negara.
5. Pada bab pembahasan, manufaktur tidak perlu dicantumkan.

**DAFTAR NAMA LABORATORIUM  
DI FAKULTAS KEDOKTERAN HEWAN UNUD**

1. Laboratorium Ilmu Penyakit Dalam Veteriner
2. Laboratorium Virologi Veteriner
3. Laboratorium Imunologi Veteriner
4. Laboratorium Diagnosis Klinik, Patologi Klinik, dan Radiologi Veteriner
5. Laboratorium Kesehatan Masyarakat Veteriner dan Epidemiologi Veteriner
6. Laboratorium Biostatistika Veteriner
7. Laboratorium Fisiologi, Farmakologi, dan Farmasi Veteriner
8. Laboratorium Reproduksi dan Kemajiran Veteriner
9. Laboratorium Histologi Veteriner
10. Laboratorium Parasitologi Veteriner
11. Laboratorium Biokimia Veteriner
12. Laboratorium Patologi Veteriner
13. Laboratorium Bakteriologi dan Mikologi Veteriner
14. Laboratorium Anatomi dan Embriologi Veteriner
15. Laboratorium Bedah Veteriner