EXAMEN 2DA ROTACION

1. Una mujer de 49 años ha sufrido cefaleas intensas durante 2 días. En la exploración física está afebril y normotensa. La oftalmoscopia muestra papiledema derecha. Un día después presenta dilatación pupilar derecha y alteración del movimiento ocular. A continuación presenta un estado de obnubilación. ¿Cuál de las siguientes lesiones explica mejor estos hallazgos? *
   A Hematoma subdural crónico
   B Absceso en el lóbulo frontal derecho
   C Glioblastoma con edema
   D Hidrocefalia ex vacuo
   E Infarto del lóbulo occipital
   F Aneurisma en fresa de la arteria cerebral media roto

2. Un hombre de 81 años con antecedentes de fibrilación auricular mal controlada sufre un síncope repentinamente mientras veía la televisión en su casa. Los servicios de urgencia acuden de inmediato, aunque son necesarias varias maniobras de cardioversión hasta que se restablecen el pulso y la presión arterial estables. Al día siguiente presenta papiledema bilateral y la RM cerebral muestra unión de sustancia gris-sustancia blanca cortical indiferenciada y estrechamiento de los ventrículos. ¿Cuál de las siguientes anomalías intracraneales es más probable que se desarrolle en este paciente? *
   A Inflamación aguda
   B Edema citotóxico
   C Adenocarcinoma metastásico
   D Obstrucción del flujo de LCR
   E Hemorragia subaracnoidea

3. Una mujer de 72 años tropieza y cae por las escaleras. No pierde el conocimiento. Unas 30 h después experimenta cefaleas y confusión, por lo que es llevada a urgencias. En la exploración física está consciente y se le aprecia una lesión en el cuero cabelludo del occipucio. ¿Cuál de las siguientes localizaciones es más probable que presente una hemorragia intracraneal en esta paciente? *
   A Ganglios basales
   B Epidural
   C Pontina
   D Subaracnoidea
   E Subdural

4. Una mujer de 48 años fue valorada por crisis convulsivas. Tiene el antecedente de depresión mayor y trastornos de personalidad limítrofe. En la actualidad recibe 10 mg de escitalopram al día. Fuma una cajetilla de cigarrillos y bebe uno o dos vasos de vino de mesa, diariamente. Se solicita su atención inmediata a lado de la cama durante un episodio y observa que su cabeza gira vigorosamente de un lado a otro con movimientos de agitación de gran amplitud en las extremidades, con movimientos ascendentes de la pelvis; el médico sospecha que el problema corresponde a convulsiones psicógenas. De los hallazgos siguientes: ¿cuál podría ser

útil en su diagnóstico? *
A. Mostrar un nivel normal de creatina cinasa en término de 30 min del episodio.
B. Mostrar un nivel normal de prolactina en término de 30 min del episodio.
C. Mostrar incremento del nivel de creatina cinasa en término de 30 min del episodio.
D. Mostrar incremento del nivel de prolactina en término de 30 min del episodio.
E. Pérdida del estado de conciencia en el período inmediato al episodio

5. Mujer de 30 años, sin antecedentes médicos ni quirúrgicos de interés Consulta por sensación de inestabilidad y desequilibrio continuo de 48 h de evolución. Notable empeoramiento cuando adopta la bipedestación, siendo incapaz de caminar sin ayuda y asociando sensación de náuseas y vómitos. Tres semanas antes, refiere cuadro de 10 días de anosmia y ageusia. No asocia cefalea, hipoacusia, acúfenos ni sensación de plenitud ótica. Afebril, no refiere tos ni disnea en ningún momento, tampoco diarrea. Niega ingesta de tóxicos, fármacos ototóxicos ni traumatismos craneales recientes. Constantes hemodinámicas y respiratorias adecuadas. Funciones superiores conservadas. A la exploración física, destaca nistagmo horizontal puro no agotable con fase rápida hacia la derecha que se hace más evidente en la dextroversión y que se acompaña de osciloscopia. Test de impulso cefálico no valorable por aparición de sacadas relacionadas con el propio nistagmo, dificultando su interpretación. No desviación en la prueba de oclusión alternante. Romberg positivo con caída hacia atrás, tándem imposible. Sin lesiones en pabellones auriculares.

Resto de exploración neurológica y física por aparatos y sistemas sin hallazgos.Se realiza PCR positiva para SARS-CoV-2, analítica sanguínea con hallazgo de linfopenia leve (1.000 linfocitos/mm3), dímero-D 2.270 ng/ml, fibrinógeno 326 mg/dl, LDH 235 U/l y PCR 1,2 mg/l. Dado que el protocolo HINT plus resultó patológico por nistagmo no habitual y test de impulso cefálico no valorable, y teniendo en cuenta el estado protrombótico descrito en COVID-194, se decidió realización de RM cerebral con contraste para descartar lesiones estructurales centrales causantes de disfunción vestibular. También se realizó angio-TC de tórax para descartar tromboembolismo pulmonar. Ambas con resultado normal. Una vez descartadas otras posibles causas, se estableció el diagnóstico de disfunción vestibular aguda con SARS-CoV-2 como probable agente etiológico. La evolución clínica y analítica fueron favorables con tratamiento sintomático (antieméticos y sedantes vestibulares), hidroxicloroquina y heparina de bajo peso molecular. ¿Cuál de las siguientes premisas es incorrecta? *

a) El mecanismo patogénico por el que la infección por SARS-CoV-2 produce afectación neurológica aún no está bien definido. Podría ser similar al de otros coronavirus como SARS y MERS penetrando en el sistema nervioso central vía hematógena o neuronal retrógrada, lo que explicaría la sintomatología periférica.

b) También se ha hipotetizado que podría diseminarse localmente a través de la placa cribiforme del hueso etmoides.

c) La sucesión de la clínica de la paciente hace pensar que el virus penetró en su sistema nervioso directamente a través del epitelio olfatorio, ya que presentó

primero anosmia y después, el cuadro vestibular.
d) Creemos importante resaltar que las manifestaciones neurológicas pueden ser la única manifestación de la infección por SARS-CoV-2.
e) Hacer un diagnóstico precoz de la infección en pacientes con clínica neurológica aguda en contexto epidémico, no es crucial para adoptar las medidas de prevención de la transmisión de la enfermedad, sin embargo, no debería modificar la actitud diagnóstica terapéutica habitual.

6. Una mujer de 54 años acudió al consultorio como paciente de primera vez. Siente gran preocupación por el riesgo de accidente cerebrovascular e intenta practicar todo lo que sea necesario para evitarlo. Su madre falleció un accidente de ese tipo vinculado con hipertensión no tratada, a los 62 años. La paciente tiene hipertensión y diabetes mellitus. Recibe actualmente 25 mg de hidroclorotiazida al día y 500 mg de metformina dos veces al día. Fuma una cajetilla de cigarrillos al día. Su presión arterial actual es de 158/92 mm Hg. El nivel de lípidos en ayuno indica un colesterol total de 232 mg/100 ml; nivel de triglicéridos de 168 mg/100 ml, lipoproteínas de alta densidad, 32 mg/100 ml y lipoproteína de baja densidad, 166 mg/100 ml. La hemoglobina A1C es de 7.5%. ¿Cuál consejo es el MENOS útil en la prevención primaria del accidente cerebrovascular en esta paciente? *
   A. Agregar 81 mg de ácido acetilsalicílico todos los días como agente antiplaquetario.
   B. Agregar 10 mg de atorvastatina todos los días para disminuir el colesterol.
   C. Agregar 20 mg de lisinopril al día para disminuir la presión arterial hasta una cifra ideal de 130/80 mm
   Hg.
   D. Incrementar la dosis de metformina a 1000 mg dos veces al día y cambiar la alimentación para lograr a un nivel de hemoglobina A1C menor de 7%.
   E. Recomendar la interrupción del tabaquismo y dar orientación y reemplazo de nicotina.

   7) Un niño de 10 años de edad ha padecido cefaleas persistentes durante los últimos 3 meses. En la exploración física se encuentra afebril y presenta marcha atáxica y disdiadococinesia. La TC craneal muestra una masa quística de 4 cm en el hemisferio cerebeloso derecho. Los ventrículos laterales cerebrales están aumentados de tamaño. Se efectúa una punción lumbar. La concentración de proteínas en el LCR está elevada, mientras que la de glucosa es normal. Se realiza una intervención neuroquirúrgica, durante la cual se extirpa y corta la masa.

En la exploración macroscópica se observa que la masa es un quiste lleno de material gelatinoso. El quiste presenta una pared delgada y un nódulo mural de 1 cm. Al microscopio, la masa está compuesta por células con tinción positiva de la proteína ácida fibrilar de la glía (GFAP), con largas prolongaciones filiformes. ¿Cuál de los siguientes diagnósticos es más probable? *
A Astrocitoma
B Ependimoma
C Hemangioblastoma

D Meduloblastoma
E Meningioma
F Schwannoma

8) Un hombre de 75 años tiene antecedentes de episodios transitorios de pérdida de visión. Las únicas anomalías detectadas en la exploración física son soplos carotídeos en el cuello. Dos días después sufre una hemiplejía con pérdida de conocimiento. Es llevado al servicio de urgencias y la TC muestra signos de infarto cerebral. Se le aplican medidas de soporte vital, pero fallece 15 días más tarde. En la autopsia se observa un área de necrosis y al microscopio se aprecia que las lesiones presentan aumento del número de células distribuidas en torno a la zona central de necrosis. ¿Cuál de los siguientes tipos celulares es más probable que tenga una función fagocítica en estas lesiones?
A Células aracnoideas
B Astrocitos
C Células ependimarias
D Microglía
E Oligodendroglía
Nombres y Apellidos *

Tu respuesta

7. Un varón de 38 años con el antecedente de cuadros convulsivos, acudió por mostrar estado epiléptico convulsivo generalizado. Ha mostrado persistencia de la actividad convulsiva durante 20 min y para entonces se activaron los servicios médicos de emergencia. Recibió agentes paralizantes en sitio de los hechos para que fuera intubado y también 8 mg de lorazepam por vía intravenosa (IV). Una vez que llegó 20 min después al departamento de urgencias se había disipado el bloqueo neuromuscular y se manifestó de nuevo la actividad convulsiva generalizada. La temperatura inicial era de 39.2°C con presión arterial de 182/92 mm Hg, frecuencia cardiaca de 158 latidos por minuto (lpm), 38 respiraciones por minuto y SaO2 de 95% con ventilación mecánica, con la modalidad de presión de soporte y frecuencia prefijada de 15, volumen ventilatorio de 420 ml, presión teleespiratoria positiva de 5 cmH2O y FiO2 de 0.6. ¿Cuál es la siguiente medida en el tratamiento de este enfermo? *
   A. Dosis adicionales de antagonistas neuromusculares.
   B. Anestesia con isoflurano.
   C. Fosfodifenilhidantoinato, en dosis de 20 mg/kg por vía IV.
   D. Pentobarbital a razón de 5 mg en bolo, seguida de venoclisis a razón de 1 mg/kg/h.
   E. Propofol, 2 mg/kg en bolo, seguido de goteo a razón de 2 mg/kg/h.

8. Un varón de 56 años con un glioblastoma multiforme en el lóbulo parietal derecho presentó su primera crisis tonicoclónica generalizada. ¿Cuáles son las medidas más indicadas en este paciente? *
   A. Iniciar el tratamiento con etosuximida.
   B. Iniciar el tratamiento con lamotrigina.

C. Iniciar el tratamiento con difenilhidantoinato.
D. Observar en busca de convulsiones adicionales y en caso de que surjan, emprender tratamiento.
E. Referir para la práctica de electroencefalograma (EEG) y tratar solamente si se identifica un foco epileptógeno.

2do

1) En relación a la capacidad de recordar está dada por los siguientes enunciados, señale la incorrecta: *

Codificar: Significa incorporar la información y registrarla.
Almacenar: Se trata de guardar la información en la memoria hasta que se la necesite. Por lo tanto, debe mantenerse en un lugar que sea fácil de encontrar.
Recuperar: Incluye recobrar la información cuando resulta necesario. En comparación con la biblioteca, si una persona quiere un libro tiene que averiguar en el catálogo, buscar dónde está, ir al estante y tomarlo.
En la analogía, el libro no es colocado en los estantes de la sección correspondiente.

2) En relación a las estructuras del sistema nervioso central que están involucradas en la epilepsia fotogénica se mencionan a continuación, excepto: *

La corteza occipital es la responsable del origen de las descargas epilépticas a través de las conexiones córtico-tálamo-corticales.
La corteza parietal es parte esencial en el desenlace
La corteza occipital en los pacientes con epilepsia fotogénica no muestra alteraciones morfológicas.
Se dice que hay hiperexcitabilidad, en la que desempeña un papel relevante la dopamina. Parece que el sistema que difunde la fotosensibilidad es el denominado sistema magnocelular

3) Femenino de 32 años. Consulta por oscurecimientos visuales transitorios, espontáneos o relacionados con cambios de posición del cuerpo en número de más de veinte veces al día, no asociados a tinnitus vascular. Seis meses atrás había presentado cefaleas nocturnas de tipo opresivo a nivel occipital y parietal. Un mes previo presentó tres episodios de vómitos luego de comer, dolor y rigidez de nuca que mejoró con un antiinflamatorio. Al examen neurooftalmológico se notó una buena agudeza visual, discromatopsia bilateral a la presentación de láminas de Ishihara; a la campimetría se halló un defecto nasal inferior bilateral; no se detectó un defecto pupilar aferente relativo y al fondo del ojo papiledema crónico bilateral de 1 mm de elevación, con obliteración de la excavación fisiológica, “drusen adquiridos” en su superficie, presencia de una colateral optociliar en el ojo derecho a las 9:00 horas y en el rodete edematoso venas desplazadas en “asa de maleta”. Señale el enunciado incorrecto: *

Es un síndrome de cefalea sintomática
Es sinónimo oscurecimientos visuales transitorios y amaurosis fugaz
Existe tinnitus vascular y no vascular
Es un síndrome meníngeo

Es un síndrome de hipertensión intracraneal secundario

4) Cuando hay presencia de Síndrome de hipertensión intracraneal y hay tumefacción del disco óptico, el término correcto es: *

Edema de papila
Papilitis
Papiloflebitis
Papidelema

5) Dependiendo de la localización, qué tipo de tumor cree usted que es: señale la correcta:

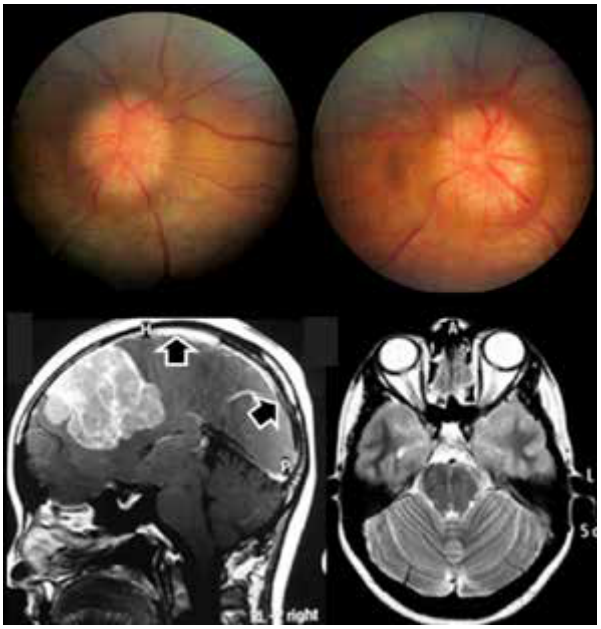

Gliobastoma multiforme
Craneofaringioma
Adenoma hipofisario
Meningioma fibrolástico

6) Los síntomas cardinales de la EP, son, excepto: *

Bradicinesia
Temblor de reposo
Rigidez
Todas las anteriores
Hipercinesia

7) En el síndrome de Guillain- Barré es cierto lo siguiente, excepto: *

a) Es la causa más frecuente de parálisis aguda generalizada
b) Es de origen auntoinmunitaria
c) Más frecuente en el sexo femenino
d) Puede aparecer en todas las edades
e) En el 60% de los casos hay el antecedente de una enfermedad infecciosa previa o de vacunación

8) En el síndrome de Miller-Fisher, variante del síndrome de Guillain- Barré, es cierto lo siguiente, excepto: *

Ataxia
Arreflexia
Presencia de anticuerpos en un 10 % : IgG anti-GQ1b
Oftalmoplejía
Presencia de nivel sensitivo

9)En relación a la fisiopatología de la Migraña, es cierto, excepto: *

La migraña es un desorden neuronal episódico,
Caracterizado por vasodilatación e inflamación dolorosa de los vasos de la piamadre y la duramadre.
Estos se hallan inervados por terminales del nervio trigémino que liberan neuropétidos de dolor tales con CGRP (péptido relacionado con el gen de la calcitonina), sustancia P y bradicinina.
El mecanismo inflamatorio inmunomediado es el desencadenante de los episodios.
En su forma recurrente, esta “inflamación estéril” reproduce los episodios de dolor que sufren los portadores de Migraña.

10) Algunos signos útiles en la orientación del paciente en Coma, excepto: *

Papiledema
Signo de Terson
Rigidez de nuca
Olor del aliento
Obedece órdenes

EXAMEN 1ERA ROTACION

1) La magnitud de la reducción del flujo está en función del flujo sanguíneo colateral, el cual depende de la anatomía, excepto: *

Vascular individual (que puede alterarse por enfermedad),
El sitio de oclusión

La presión sanguínea sistémica.
La oclusión repentina de un vaso intracraneal no reduce el flujo sanguíneo en la región encefálica que irriga.
Todas las anteriores

2) Los síntomas más frecuentes de la esclerosis múltiple son, excepto: *
Neuritis óptica
Alteraciones oculomotoras
Parestesias
Paresia
Ataxia cerebelosa
Deterioro cognitivo

3) Existen diferentes estrategias en el tratamiento de la Miastenia grave, señala la incorrecta: *
Inhibidores de la acetilcolinesterasa
Inmunodepresores
Inmunomoduladores
Plasmaféresis+ Inmunoglobulinas
Timectomía es contraindicada

4) En relación al Síndrome de Miller-Fisher, presentan ataxia, arreflexia y oftalmoplejía, Predominio Masculino, con infección precedente en 2/3 partes de los casos: *
Verdadero
Falso

5) La esclerosis concéntrica de Baló es una variante infrecuente de Esclerosis Multiple? *
Verdadero
Falso

6) Las siguientes son manifestaciones neuropsiquiátricas de la infección por SARS Cov-2, excepto: *
Niebla mental
Parálisis facial supraranuclear
Alteración de la Memoria de trabajo
Delirium
Trastornos de Pánico
Depresión + Ansiedad
Alteración de la atención

7) En relación a la Fisiopatología del Ictus Isquémico: señale la incorrecta: *
La interrupción completa de circulación cerebral causa la muerte del tejido encefálico en 4 a 10 por min
Cuando ésta es menor de 16 a 18 mL/100 g de tejido por minuto, se produce un infarto en unos 60 min
Si la irrigación es menor de 20 mL/100 g de tejido por minuto aparece isquemia sin infarto, a menos que se prolongue durante varias horas o días.

Si la irrigación se reanuda antes de que haya infarto significativo, el individuo experimenta únicamente síntomas pasajeros
La fiebre no acentúa de manera dramática la isquemia**

8) En relación al Síndrome de Guillain-Barré, señale la incorrecta *
Normalmente la evolución tiene lugar durante 2 y 4 semanas
En 30 % de los pacientes aparece insuficiencia respiratoria
La mortalidad es mayor al 5%
La debilidad es simétrica y afecta a los músculos proximales y distales
La plasmaféresis y la Inmunoglobulina tiene la misma eficacia.

9) Las siguientes son manifestaciones neurológicas de la infección por SARS Cov-2, excepto: *
Encefalitis
Encefalomielitis aguda
Parálisis facial infranuclear
Ictus isquémico + Ictus hemorrágico
Psicosis

10)Fármacos que pueden exacerbar la Miastenia grave, excepto *
Estreptomicina + tobramicina
Kanamicina
Ciprofloxacino + levofloxacino
Azitromicina
Prednisona

FARMACOS QUE NO UTILIZAR EN MIASTENA

- Cloroquina. Magnesio* Telitromicina.
- Aminoglucósidos. Betabloqueantes (propranolol, oxprenolol, practolol, atenolol, labetalol, ...
- Atracurio. Azitromicina. Benzodiazepinas. ...
- Acetazolamida. Ácido iotalámico. Cisplatino. ...
- Alendronato. Amitriptilina. Ampicilina. ...
- Amoxicilina. Bacitracina.

EL PAPILEDEMA ES SECUNDARIO A HIPERTENSION INTRACRANEAL *
1/1
VERDADERO

FALSO

LAS CRISIS EPILÉPTICAS SON MANIFESTACIONES CLÍNICAS PAROXÍSTICAS, ABRUPTAS, REPENTINAS. *
1/1
VERDADERO

FALSO

LA FISIOPATOLOGIA DE LA MIGRAÑA PRODUCE UNA VASCULITIS ESTERIL *
1/1
VERDADERO

FALSO

LA ENFERMEDAD DE PARKINSON ES CONSECUENCIA DE DEPRESION DEL SISTEMA PIRAMIDAL *
1/1
VERDAERO
FALSO

LA EPILEPSIA REFLEJA, COMO LA EPILEPSIA FOTOGENICA ES POR ESTIMULOS LUMINOSOS *
1/1
VERDADERO
FALSO

EL PROCESO DE ALMACENAMIENTO DE LOS RECUERDOS ESTA CONFORMADO POR CODIFICACION, ALMACENAMIENTO, RECUPERACION. *
1/1
VERDADERO
FALSO

LA MEMORIA DE TRABAJO PUEDE ESTAR AFECTADA POS INFECCIÓN SARS COV 2 *
1/1
VERDADERO
FALSO

HAY NECROSIS NEURONAL DESPUES DE 4,5 HORAS EN EL ICTUS *
1/1
VERDADERO
FALSO

EL EDEMA VASOGÉNICO ES EXTRACELULAR *
1/1
VERDADERO
FALSO

LA PRESENCIA SIMULTANEA DE CEFALEA Y FIEBRE, ASOCIADO A RIGIDEZ DE NUCA ES IGUAL A INFECCION INTRACRANEAL: MENINGITIS *
1/1
VERDADERO

FALSO

FINAL

EXAMEN FINAL NEUROLOGÍA MEDICINA IV DR. ERNESTO GUERRA-ALCALÁ

Para diagnosticar el trastorno neurocognitivo mayor según el DSM-V, 2014, es necesario tener los siguientes elementos, excepto: *

0/1

a) Se basan en dominios cognitivos definidos

b) Evidencias de un declive cognitivo significativo comparado con el nivel previo de rendimiento en uno o más dominios cognitivos

c) Los déficits cognitivos ocurren exclusivamente en el contexto de un síndrome confusional

d) Los déficits cognitivos no se explican mejor por otro trastorno mental (p.ej., trastorno depresivo mayor, esquizofrenia) ESTA NO

e) Los déficits cognitivos interfieren con la autonomía del individuo en las actividades cotidianas

En la fisiopatología de la EVC, es cierto lo siguiente, excepto: *

1/1

a) En la interrupción del Flujo sanguíneo cerebral hay disminución de O2 y glucosa

b) Disminuye el Calcio intracelular

c) Disminuye el ATP

d) Hay glucólisis anaeróbica

e) Liberación de glutamato

Los síntomas no motores de la EP, son, excepto *

1/1

a) Hipertonía

b) Depresión

c) Anhedonia

d) Demencia

e) Trastorno conductual del sueño MOR

En el síndrome de Guillain- Barré es cierto lo siguiente, excepto: *

1/1

a) Es la causa más frecuente de parálisis aguda generalizada

b) Es de origen auntoinmunitaria

c) Más frecuente en el sexo femenino

d) Puede aparecer en todas las edades

e) En el 60% de los casos hay el antecedente de una enfermedad infecciosa previa o de vacunación

22. En relación a la fisiopatología de la Migraña, es cierto, excepto: *

0/1

a) La migraña es un desorden neuronal episódico,

b) Caracterizado por vasodilatación e inflamación dolorosa de los vasos de la piamadre y la duramadre.

c) Estos se hallan inervados por terminales del nervio trigémino que liberan neuropétidos de dolor tales con CGRP (péptido relacionado con el gen de la calcitonina), sustancia P y bradicinina.

d) El mecanismo inflamatorio inmunomediado es el desencadenante de los episodios.

e) En su forma recurrente, esta "inflamación estéril" reproduce los episodios de dolor que sufren los portadores de Migraña.

La epilepsia es una enfermedad cerebral que se define por cualquiera de las siguientes circunstancias: excepto: *

1/1

a) Al menos dos crisis no provocadas (o reflejas) con >24 h de separación

b) Una crisis no provocada (o refleja)

c) una probabilidad de presentar nuevas crisis durante los 10 años siguientes similar al riesgo general de recurrencia (al menos el 60 %) tras la aparición de dos crisis no provocadas.

d) Es un trastorno crónico

e) Las crisis son provocadas

Después de una búsqueda exhaustiva, los mecanismos por los que el SARS-Cov-2 ingresa al SNC podrían enunciarse de la siguiente manera: *
0/1

a) Lesión por infección directa + Vía de circulación sanguínea NO ES ESTA

b) Vía neuronal

c) Lesión inmunomediada

d) Lesión hipóxica

e) Transmisión asináptica

Una mujer de 68 años con fibrilación auricular súbitamente pierde el conocimiento y cae al suelo. Cuando recupera la consciencia, no puede mover el brazo izquierdo y habla con dificultad. En la exploración física, su temperatura es de 37 °C; la

frecuencia cardíaca, 81 latidos/min; la frecuencia respiratoria, 18 respiraciones/min; y la presión arterial, 135/85 mmHg. Tres meses más tarde, en una RM se detecta un espacio quístico. ¿Cuál de las siguientes alteraciones es más probable que produzca esta lesión? *

1/1

A Malformación arteriovenosa

B Oclusión arterial embólica

C Carcinoma metastásico

D Hematoma subdural en organización

E Contusión cortical superficial

Hombre de 55 años pierde repentinamente el conocimiento mientras conduce su camión, que, sin embargo, al ir a baja velocidad, se detiene sin colisionar. Los servicios de asistencia llegan puntuales, pero no consiguen reanimar al conductor. En la exploración física se aprecia papiledema bilateral. No hay movimientos espontáneos. ¿Cuál de las siguientes alteraciones subyacentes es más probable que haya dado lugar a este cuadro? *

1/1

A Alcoholismo crónico
B Carcinoma metastásico

C Esclerosis múltiple

D Hipertensión arterial sistémica

E Tromboembolia

Las características clínicas del síndrome de hipertensión endocraneana están dadas por signos y síntomas que a continuación se señalan. ¿Cuál de ellos es el de mayor importancia por ser constate en este síndrome ? *

1/1

Cefalea

Vómitos

Alteración de la conciencia

Edema de papila

Papiledema